

ECN intensif



Collection sous la direction de
Pierre Seners et Clément Cholet

Rhumatologie

Capucine Eloy

Validé par le
Collège français des enseignants en rhumatologie

COFER

ENTRAÎNEMENT

Questions isolées

Dossiers progressifs

Fiches de synthèse

+ Dossiers progressifs en ligne

Conforme
aux
ECNi

ELSEVIER

Elsevier Masson

Rhumatologie

Chez le même éditeur

Dans la même collection

Hépatogastro-entérologie, par Louis de Mestier et Cindy Neuzillet, validé par la Collégiale des universitaires en hépatogastro-entérologie, 2014, 200 pages.

ORL, par Diane Evrard et Vincent Trevillot, validé par le Collège français d'ORL et de chirurgie cervico-faciale, 2014, 288 pages.

Urologie, par le Collège français des urologues, 2015, 208 pages.

Médecine physique et réadaptation par l'Association des Jeunes en Médecine physique et Réadaptation (AJMER), validé par le Collège français des enseignants universitaires de médecine physique et de réadaptation, 2015, 184 pages.

Neurologie, par Pierre Seners et Jean-François Llitjos, validé par le Collège des enseignants de neurologie, 2015, 160 pages.

Douleur et soins palliatifs, par Sylvie Rostaing-Rigattieri, Dominique Varin, Barbara Tourniaire et Andréa Passard, 2015, 272 pages.

Néphrologie, par Marie-Noëlle Peraldi, Bruno Hurault de Ligny, Alexandre Hertig et Bruno Moulin, 2016, 168 pages.

Dans la collection Les référentiels des Collèges

Anatomie pathologique, par le Collège français des pathologistes (CoPath), 2013, 416 pages.

Cardiologie, par le Collège National des enseignants de cardiologie – Société Française de Cardiologie (CNEC-SFC), 2^e édition, 2014, 464 pages.

Chirurgie maxillo-faciale et stomatologie, par le Collège hospitalo-universitaire français de chirurgie maxillo-faciale et stomatologie. 3^e édition, 2014, 384 pages.

Dermatologie, par le Collège des enseignants en dermatologie de France (CEDEF). 6^e édition, 2014, 528 pages.

Gériatrie, par le Collège national des enseignants de gériatrie (CNEG), 3^e édition, 2014, 272 pages.

Hématologie, par la Société française d'hématologie. 2^e édition, 2014, 384 pages.

Hépatogastro-entérologie, par la Collégiale des universitaires en hépatogastro-entérologie (CDU-HGE). 2012, 496 pages.

Médecine physique et réadaptation, par le Collège français des enseignants universitaires de médecine physique et de réadaptation (COFEMER). 2015, 5^e édition, 256 pages.

Neurologie, par le Collège français des enseignants en neurologie (CEN). 2016, 4^e édition, 600 pages.

Nutrition, par le Collège des enseignants de nutrition. 2^e édition, 2015, 296 pages.

Ophthalmologie, par le Collège des ophtalmologistes universitaires de France (COUF), 2^e édition, 2013, 304 pages.

ORL, par le Collège Français d'ORL et de chirurgie cervico-faciale. 3^e édition, 2014, 392 pages.

Parasitoses et mycoses des régions tempérées et tropicales, par l'Association française des enseignants de parasitologie et mycologie (ANOFEL). 3^e édition, 2013, 504 pages.

Pédiatrie, par le Collège National des professeurs de pédiatrie A. Bourrillon, G. Benoist, Collège national des professeurs de pédiatrie. 6^e édition, 2014, 1056 pages.

Réanimation et urgences, par le Collège national des enseignants de réanimation (CNER). 2012, 4^e édition, 676 pages.

Imagerie médicale - Radiologie et médecine nucléaire, par le CERF (Collège des enseignants de radiologie de France) et le Collège National des Enseignants de Biophysique et de Médecine Nucléaire (CNEBMN). 2^e édition, 2015, 632 pages.

Rhumatologie, par le Collège français des enseignants en rhumatologie (COFER). 5^e édition, 2015, 560 pages.

Santé publique, par le Collège universitaire des enseignants de santé publique (CUESP). 2013, 336 pages.

Urologie, par le Collège par le collège français des Urologues, 3^e édition, 2015, 440 pages.

ECNintensif

Sous la direction de

Clément Cholet

Interne en radiologie et imagerie médicale, Paris

Pierre Seners

Neurologue, Paris

Rhumatologie

Capucine Eloy

Chef de clinique en rhumatologie au CHRU de Lille

Validé par le COFER, Collège français
des enseignants en rhumatologie



Ce logo a pour objet d'alerter le lecteur sur la menace que représente pour l'avenir de l'écrit, tout particulièrement dans le domaine universitaire, le développement massif du « photocopillage ». Cette pratique qui s'est généralisée, notamment dans les établissements d'enseignement, provoque une baisse brutale des achats de livres, au point que la possibilité même pour les auteurs de créer des œuvres nouvelles et de les faire éditer correctement est aujourd'hui menacée.

Nous rappelons donc que la reproduction et la vente sans autorisation, ainsi que le recel, sont passibles de poursuites. Les demandes d'autorisation de photocopier doivent être adressées à l'éditeur ou au Centre français d'exploitation du droit de copie : 20, rue des Grands-Augustins, 75006 Paris.

Tél. 01 44 07 47 70.

Tous droits de traduction, d'adaptation et de reproduction par tous procédés, réservés pour tous pays.

Toute reproduction ou représentation intégrale ou partielle, par quelque procédé que ce soit, des pages publiées dans le présent ouvrage, faite sans l'autorisation de l'éditeur est illicite et constitue une contrefaçon. Seules sont autorisées, d'une part, les reproductions strictement réservées à l'usage privé du copiste et non destinées à une utilisation collective et, d'autre part, les courtes citations justifiées par le caractère scientifique ou d'information de l'œuvre dans laquelle elles sont incorporées (art. L. 122-4, L. 122-5 et L. 335-2 du Code de la propriété intellectuelle).

© 2016, Elsevier Masson SAS. Tous droits réservés

ISBN : 978-2-294-72483-1

e-ISBN : 978-2-294-73857-9

L'esprit de la collection *ECNintensif*

Chers Étudiants,

Le mode de validation des ECN a changé (BO du 16 mai 2013) : dans ce contexte, cette nouvelle collection *ECNintensif*, que nous sommes heureux de vous présenter, met à votre disposition toute une batterie d'entraînements variés, conformes au programme du DFASM et aux nouvelles épreuves ECNi : dossiers progressifs, également en ligne, pour vous tester dans les conditions réelles, questions isolées QCM ou QROC, et, selon les ouvrages, TCS ou LCA.

Nous avons conçu ces livres comme un outil de travail essentiel et complet pour vos révisions, en nous inspirant de nos attentes lorsque nous étions à votre place. Nous avons voulu créer des ouvrages dont nous rêvions à cette époque.

La préparation aux ECN est une épreuve longue et angoissante. La masse de connaissances à acquérir est énorme et son apprentissage est un défi. Le temps est difficile à gérer, malgré les deux années de préparation dont on dispose, et tout passe toujours trop vite. Enfin, le choix parmi les ouvrages proposés est difficile. Qui n'a pas hésité une heure, voire plus, dans une librairie médicale spécialisée, entre différents ouvrages plus alléchants les uns que les autres, pour au final toujours se demander si l'on a fait le bon choix ? La qualité et la validité de l'information procurée sont au cœur de vos préoccupations, nous le savons.

C'est pourquoi nous avons voulu vous transmettre d'une part l'expérience de jeunes internes brillants, encore formatés au concours et qui ont su s'adapter pour vous aux nouveaux types de questions, et, d'autre part, le point de vue et la caution des collègues de spécialité, afin de vous procurer de solides informations.

Les ouvrages de cette nouvelle collection sont tous relus et validés par les enseignants de la spécialité concernée, vous offrant ainsi des contenus solides et de qualité, afin que vous soyez certains de vous entraîner de façon efficace et utile pour les ECN.

Au-delà des exercices proposés, ces ouvrages allient la précision des corrections aux fiches de synthèse qui vous permettent de revoir rapidement les points essentiels des items abordés au fur et à mesure de votre entraînement. L'étudiant se préparant au concours est un sportif de haut niveau. Au même titre que l'apprentissage de cours, nous sommes convaincus que l'entraînement répété est une des clés essentielles de la réussite, car il permet d'améliorer son score, son temps, son classement.

Vous serez les premiers à découvrir le nouvel ECN : dans cette collection, comme vous le constaterez, qui se démarque des autres collections d'entraînements existantes par le label des Collèges, gage de la qualité des contenus, et par la diversité des exercices, conformes au programme et aux épreuves des ECN 2016, toutes les conditions sont réunies pour que vous soyez le mieux préparé possible.

Votre succès est l'objectif de notre travail.

Bonne chance.

Clément Cholet et Pierre Seners

This page intentionally left blank

Table des matières

L'esprit de la collection <i>ECNintensif</i>	V
Note au lecteur sur les barèmes des dossiers cliniques	IX
Abréviations	XI

I Énoncés

1 Cas cliniques	3
2 QRM	63

II Corrigés

3 Cas cliniques corrigés	71
4 QRM corrigés	143

This page intentionally left blank

Note au lecteur sur les barèmes des dossiers cliniques

Questions sous forme de QRM : aux ECNi, le score des questions à réponses multiples est fondé sur le nombre de discordances entre les réponses de l'étudiant et la grille de correction — discordance : un item attendu n'a pas été coché ou un item non attendu a été coché. Les questions peuvent proposer de cinq à huit items. Pour une question comportant cinq items et notée sur 10 points :

- en l'absence de discordance, l'étudiant a la note maximale (donc 10 points);
- dans le cas d'une discordance, la note est divisée par 2 (elle passe donc de 10 points à 5 points);
- dans le cas de deux discordances, la note est divisée par 5 (elle passe donc de 10 points à 2 points);
- dans le cas de trois discordances ou plus, la note est de zéro.

En l'absence de réponse, la note est de zéro. Ce barème peut être modifié selon les mêmes principes pour des questions à plus de cinq items. Une réponse peut être indispensable (PMZ) ou inacceptable (SMZ) : en cas d'erreur sur cet item cela entraîne un zéro à la question.

Questions sous forme de QROC : le nombre de points fonctionne par mots-clés trouvés. Aux ECNi le nombre de mots attendus aux QROC ne dépassera pas deux ou trois. Dans cette collection, ce nombre est fréquemment dépassé pour des raisons pédagogiques.

Notez que sur un support papier, les dossiers peuvent apparaître moins « progressifs » qu'ils ne le seront le jour des ECNi.

Dans le cadre des ouvrages de la collection *ECNintensif*, nous avons noté chaque dossier progressif sur 100 points. Pour s'autoévaluer, il faut appliquer les règles mentionnées ci-dessus. Les dossiers sont accessibles en ligne également et permettent un calcul automatique des scores aux QRM.

This page intentionally left blank

Abréviations

ACE	Antigène carcino-embryonnaire
ACFA	Arythmie complète par fibrillation atriale
ACPA	Anticorps anti-peptide citruliné
ACR	<i>American College of Rheumatology</i>
ADN	Acide désoxyribonucléique
AINS	Anti-inflammatoires non stéroïdiens
ALD	Affection de longue durée
ANCA	Anticorps anti-cytoplasme des polynucléaires neutrophiles
ASAS	<i>Assessment of SpondyloArthritis international Society</i>
BASDAI	<i>Bath Ankylosing Spondylitis Disease Activity Index</i>
BASFI	<i>Bath Ankylosing Spondylitis Functional Index</i>
bpm	Battements par minute
BU	Bandelette urinaire
CCP	Peptides cycliques citrulinés
CPK	Créatine phosphokinase
CRP	<i>C-reactive protein</i>
DAS28	<i>Disease Activity Score in 28 joints</i>
DMARD	<i>Disease Modifying Anti-Rheumatic Drugs</i>
DMO	Densité minérale osseuse
DN	Douleurs neuropathiques
DS	Déviation standard
ECBU	Examen cyto bactériologique des urines
ECG	Électrocardiogramme
EIFEL	Échelle d'incapacité fonctionnelle pour l'évaluation des lombalgies
EMG	Électromyogramme
EN	Échelle numérique
ENMG	Électro-neuro-myogramme
EPS	Électrophorèse des protéines sériques
EULAR	<i>European League Against Rheumatism</i>
EVA	Échelle visuelle analogique
FC	Fréquence cardiaque
FDG	Fluorodésoxyglucose
FESF	Fracture de l'extrémité supérieure du fémur
FEVG	Fraction d'éjection du ventricule gauche
FR	Facteur rhumatoïde
FRAX	<i>Fracture Risk Assessment Tool</i>
γ-GT	Gamma-glutamyl transférase
GnRH	<i>Gonadotropin Releasing Hormone</i>
HAQ	<i>Health Assessment Questionnaire</i>
HAS	Haute Autorité de Santé
HLA	<i>Human Leucocytes Antigens</i>
IMC	Indice de masse corporelle
INR	<i>International Normalized Ratio</i>
IPD	Interphalangiennes distales
IPP	Interphalangiennes proximales
IRM	Imagerie par résonance magnétique
IV	Intraveineux

MCP	Métacarpophalangiennes
MIBI	Méthoxyisobutylisonitrile
MTP	Métatarsophalangiennes
N	Normale
NAD	Nombre d'articulations douloureuses
NAG	Nombre d'articulations gonflées
NCB	Névralgie cervico-brachiale
NFS	Numération-formule sanguine
PA	Pression artérielle
PAL	Phosphatases alcalines
PCR	<i>Polymerase Chain Reaction</i>
PPCD	Pyrophosphate de calcium dihydraté
PR	Polyarthrite rhumatoïde
PSA	<i>Prostate Specific Antigen</i>
PTH	<i>Parathyroid Hormone</i> (parathormone ou hormone parathyroïdienne)
PTHrp	<i>PTH-related protein</i>
SA	Spondylarthrite ankylosante
SERM	<i>Selective Estrogen Receptor Modulators</i>
STIR	<i>Short inversion-Time Inversion Recovery</i>
TDM	Tomodensitométrie
TEP	Tomographie par émission de positrons
TNF	<i>Tumor Necrosis Factor</i>
TSH	<i>thyroid stimulating hormone</i> (thyroestimuline)
VS	vitesse de sédimentation



Énoncés

This page intentionally left blank

Cas cliniques

Cas clinique 1 +

Vous recevez en consultation une patiente de 60 ans adressée par son médecin traitant pour découverte d'un T-score à -2,8 DS au col fémoral sur une ostéodensitométrie. Cette patiente n'a pas d'antécédent particulier en dehors d'une phlébite dans les suites d'un accouchement et d'un tabagisme actif à 10 paquets-années. Elle ne prend aucun traitement. Elle n'a pas d'antécédent fracturaire; en revanche, sa mère avait présenté une fracture du col fémoral. Votre patiente est autonome, très active. L'examen clinique est sans particularité, la patiente n'a pas de plainte douloureuse. Le poids est de 60 kg, la taille 1,70 m (poids et taille stables).

Question 1 – QRM

Parmi les examens biologiques suivants, lequel (lesquels) demandez-vous à l'issue de la consultation ?

- A électrophorèse des protéines sériques
- B TSH
- C 25(OH)-vitamine D
- D myélogramme
- E PTHrp

Question 2 – QRM

Quel(s) est (sont) l'(les) intérêt(s) du bilan biologique demandé en cas de découverte d'une densité minérale osseuse basse ?

- A vérifier l'absence de contre-indication aux traitements anti-ostéoporotiques
- B ne pas méconnaître une pathologie maligne pouvant être responsable d'une diminution de la densité minérale osseuse (un myélome, par exemple)
- C ne pas méconnaître un trouble de la minéralisation osseuse pouvant être à l'origine d'une diminution de la densité minérale osseuse (une ostéomalacie, par exemple)
- D rechercher une pathologie endocrinienne inductrice d'ostéoporose
- E aucune réponse n'est exacte

Question 3 – QRM

Parmi les pathologies suivantes, laquelle (lesquelles) peut (peuvent) être responsable(s) d'un T-score abaissé sur l'ostéodensitométrie ?

- A l'ostéomalacie
- B l'insuffisance rénale chronique avec ostéodystrophie
- C l'hypogonadisme prolongé
- D le myélome multiple
- E l'hyperparathyroïdie primaire

Question 4 – QRM

À l'issue de la consultation, demandez-vous un (des) examen(s) morphologique(s) ? Si oui, lequel (lesquels) ?

- A scintigraphie osseuse
- B radiographies de rachis thoracique de face et profil
- C radiographies du crâne et des os longs
- D radiographies de rachis lombaire
- E vous ne demandez aucun des examens proposés ci-dessus

Question 5 – QRM

Le bilan phosphocalcique retrouve : calciurie = 40 mg/24 heures (N > 100), créatininurie = 900 mg/24 heures, 25(OH)-vitamine D = 8 ng/ml, calcémie corrigée = 2,4 mmol/l, phosphorémie = 1,1 mmol/l, PTH = 80 pg/ml (N = 10-65). Le reste du bilan biologique est sans particularité.

Parmi les propositions suivantes concernant le bilan phosphocalcique, laquelle (lesquelles) est (sont) exacte(s) ?

- A il y a une carence en 25(OH)-vitamine D
- B il est évocateur d'hyperparathyroïdie secondaire
- C il est évocateur d'hyperparathyroïdie primaire
- D il est évocateur d'ostéomalacie
- E il est anormal et remet donc en question le diagnostic d'ostéoporose post-ménopausique

Question 6 – QRM

Vous retenez le diagnostic d'ostéoporose post-ménopausique non fracturaire.

Qu'expliquez-vous à la patiente concernant sa pathologie ?

- A l'ostéoporose est une maladie diffuse du squelette
- B elle est caractérisée par une diminution de la masse osseuse et un trouble de la microarchitecture osseuse
- C les fractures ostéoporotiques les plus fréquentes sont les fractures du bassin
- D elle est associée à un défaut de minéralisation responsable d'une fragilité osseuse accrue
- E chez cette patiente, le tabagisme et l'antécédent de fracture du col fémoral chez sa mère ont pu favoriser l'apparition de l'ostéoporose

Question 7 – QRM

La patiente vous demande s'il faut prendre un traitement. Que lui répondez-vous ?

- A il faut favoriser les apports alimentaires en calcium et vitamine D
- B il faut limiter les activités physiques, y compris les sports doux (par exemple, la marche, la natation), pour limiter les risques de chute pouvant occasionner des fractures

- C** la mise en route d'un traitement de fond anti-ostéoporotique dépend du risque de survenue de fracture
- D** il faut interrompre le tabagisme car c'est un facteur de risque de fracture
- E** vous l'encouragez à perdre du poids, en lui expliquant qu'un indice de masse corporelle $< 19 \text{ kg/m}^2$ diminue le risque de fracture

Question 8 – QRM

La mise en route d'un traitement de fond anti-ostéoporotique dépend du risque de survenue de fracture. De quel(s) moyen(s) disposez-vous pour évaluer ce risque ?

- A** valeurs de la densité minérale osseuse
- B** score FRAX
- C** évaluation du risque de chute
- D** antécédent personnel de fracture ou non
- E** présence d'anomalies de fixation sur la scintigraphie osseuse

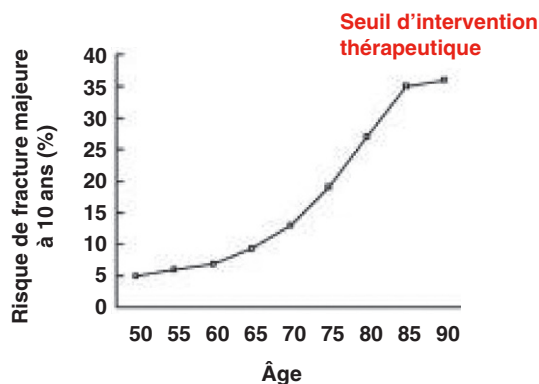
Question 9 – QRM

Parmi les propositions suivantes concernant le score FRAX, laquelle (lesquelles) est (sont) exacte(s) ?

- A** il estime le risque fracturaire à 10 ans en l'absence de traitement
- B** il est calculé à partir de certains facteurs de risque d'ostéoporose
- C** il n'intervient pas dans la décision thérapeutique chez cette patiente
- D** il ne prend pas en compte la densité minérale osseuse
- E** il est utile chez les patientes avec une ostéoporose post-ménopausique et un *T-score* $< -3 \text{ DS}$ au col fémoral

Question 10 – QRU

Le calcul du score FRAX retrouve un risque de fracture majeure estimé à 11 % à 10 ans.



D'après la figure ci-dessus, faut-il instaurer un traitement anti-ostéoporotique ?

- A** oui
- B** non

Question 11 – QRM

Vous proposez d'instaurer un traitement anti-ostéoporotique. Parmi les suivants, lequel (lesquels) peut (peuvent) être proposé(s) en première intention chez votre patiente ?

- A** alendronate (fosanax®)
- B** acide zolédronique (Aclasta® 5 mg)
- C** raloxifène (Evista®)
- D** téraparatide (Forsteo®)
- E** dénosumab (Prolia®)

Cas clinique 2 ++

Madame T., 45 ans, vous consulte pour douleurs de la racine du membre supérieur gauche évoluant depuis 2 mois.

Après son examen clinique, votre externe évoque le diagnostic d'épaule douloureuse simple sur tendinopathie du supra-épineux.

Question 1 – QRM

Parmi les éléments suivants, lesquels l'ont orienté vers ce diagnostic ?

- A** amplitudes articulaires actives limitées
- B** douleur lors des manœuvres de Neer et Yocum
- C** douleur lors du test de Jobe
- D** déficit lors du *palm-up test*
- E** limitation des amplitudes passives

Question 2 – QRM

Quel bilan complémentaire réalisez-vous en première intention en cas suspicion de tendinite simple de la coiffe des rotateurs et pourquoi ?

- A** aucun examen n'est indiqué : le diagnostic est clinique
- B** recherche d'un syndrome inflammatoire biologique : pour éliminer un diagnostic différentiel (arthrite)
- C** radiographies standards des épaules (face, trois rotations, profil de Lamy) : à la recherche d'une ascension de la tête humérale et d'une réduction de l'espace sous-acromial
- D** échographies des épaules : étude des tendons et pour éliminer un épanchement gléno-huméral
- E** IRM d'épaule : étude des tendons

Question 3 – QRM

Si votre diagnostic se confirme, vous proposerez à la patiente une prise en charge en kinésithérapie avec :

- A** un travail de maintien des amplitudes articulaires
- B** une physiothérapie antalgique
- C** un renforcement des muscles abaisseurs de l'épaule (décoaptation et centrage de la tête humérale)
- D** un apprentissage d'auto-exercices
- E** une rééducation proprioceptive de l'épaule

Question 4 – QRM

Finalement, vous réexaminez Madame T. et ne retrouvez pas d'arguments pour une pathologie de la coiffe des rotateurs. Cette patiente sans antécédents vous explique que la douleur a commencé 2 mois auparavant, sans facteur déclenchant, et s'aggrave progressivement depuis. Elle irradie le long de la face médiale du bras et de l'avant-bras, avec des paresthésies dans le 5^e doigt, et est parfois associée à des cervicalgies. La patiente a également remarqué que sa paupière supérieure gauche tombait. Les douleurs sont maximales

le matin au réveil avec une EN à 60/100 et sont responsables de réveils nocturnes aux changements de position. Elles résistent à un traitement par tramadol (Topalgic®) 300 mg par jour et Actiskenan® 10 mg × 2 par jour. À l'examen, le rachis cervical est indolore. Il n'y a pas de déficit moteur; l'ensemble des réflexes ostéotendineux est perçu.

Le signe de Claude Bernard-Horner peut être lié à une anomalie située :

- A au niveau du ganglion stellaire
- B le long de la carotide interne
- C dans la moelle spinale cervicale
- D au niveau du sinus caverneux
- E au niveau du plancher de l'orbite

Question 5 – QRU

Vous suspectez une névralgie cervicobrachiale gauche. De quel trajet radiculaire s'agit-il ?

- A C4
- B C5
- C C6
- D C7
- E C8-T1

Question 6 – QRM

Quelles sont les deux causes les plus fréquentes de névralgie cervicobrachiale ?

- A hernie discale cervicale responsable d'un conflit discoradiculaire
- B spondylodiscite infectieuse cervicale
- C spondyloarthrite axiale
- D polyarthrite rhumatoïde
- E arthrose cervicale

Question 7 – QRU

Un scanner et une IRM du rachis cervical ont été réalisés, ne retrouvant pas de conflit discoradiculaire ni rétrécissement foraminaux pouvant expliquer la symptomatologie douloureuse. Parmi les suivants, quel examen complémentaire à visée étiologique demandez-vous en première intention ?

- A imagerie thoracique : radiographie de thorax, scanner pulmonaire
- B ponction lombaire à la recherche d'une méningo-radculite
- C sérologie de Lyme
- D électromyogramme des membres supérieurs
- E potentiels évoqués moteurs et somesthésiques

Question 8 – QRM

Vous faites réaliser une TDM thoracique. Qu'y recherchez-vous ?

- A une compression extra-rachidienne des racines C8-T1
- B une masse tumorale de l'apex pulmonaire
- C un pneumothorax
- D un épanchement pleural
- E un syndrome de Pancoast-Tobias

Question 9 – QRM

Que pensez-vous du traitement antalgique de la patiente ?

- A il est insuffisamment efficace
- B il n'est pas adapté car il associe un antalgique de palier 2 et un antalgique de palier 3

C vous proposez de majorer le tramadol à la posologie maximale et d'interrompre l'Actiskenan®

D vous proposez d'interrompre le tramadol, de poursuivre l'Actiskenan® à la même posologie et d'y ajouter du Skenan® 30 mg matin et soir

E vous y ajoutez du paracétamol 4 g par jour

Question 10 – QRU

Si vous ne trouvez pas d'arguments pour une névralgie cervicobrachiale, quelle autre pathologie devez-vous rechercher ?

- A arthrose cervicale
- B algodystrophie d'épaule
- C fibromyalgie
- D syndrome du défilé thoracobrahial
- E myélopathie cervicarthrosique

Cas clinique 3 ++

Vous recevez aux urgences Monsieur F., 45 ans, manutentionnaire, pour lombalgies et douleurs du membre inférieur droit. Ce patient n'a pas d'antécédents particuliers en dehors d'épisodes de lumbagos et ne prend aucun traitement. Les douleurs sont apparues brutalement il y a 24 heures, alors qu'il jardinait. Les douleurs sont lombaires basses, mécaniques, et irradient vers la fesse, la face latérale de cuisse, de genou, mollet droit, jusqu'à l'hallux. En même temps que les douleurs, le patient a développé des difficultés à marcher, avec nécessité de lever plus haut le genou droit pour passer le pas. À l'examen, vous retrouvez une raideur du rachis lombaire, un signe de Lasègue droit à 30°, un déficit moteur sur les chefs musculaires concernés par l'atteinte radiculaire, le patient n'arrive pas à faire les mouvements contre résistance ni pesanteur. Il n'y a pas de troubles sphinctériens.

Question 1 – QRM

Que met en évidence le signe de Lasègue ?

- A un déficit moteur sur le territoire L5 ou S1
- B une raideur du rachis lombaire
- C une raideur de hanche
- D un conflit discoradiculaire
- E une douleur au niveau des articulations sacro-iliaques

Question 2 – QRU

À combien cotez-vous le déficit moteur ?

- A 0/5
- B 1/5
- C 2/5
- D 3/5
- E 4/5

Question 3 – QRM

Sur quels chefs musculaires peut-il vraisemblablement exister un déficit moteur ?

- A le quadriceps
- B le releveur du pied
- C les muscles long et court fibulaires (péroniers latéraux)
- D le triceps sural
- E le moyen fessier

Question 4 – QRM

Quelle(s) anomalie(s) à la marche pouvez-vous retrouver chez ce patient ?

- A** marche ataxique
- B** marche fauchante
- C** steppage
- D** marche dandinante
- E** marche à petits pas (hypokinétique)

Question 5 – QRM

Vous suspectez une sciatique par hernie discale. Quelles sont les localisations possibles d'une hernie pouvant expliquer la symptomatologie ?

- A** foraminale L5S1 droite
- B** postérolatérale L5S1 droite
- C** foraminale L4L5 droite
- D** postéromédiane L4L5 droite
- E** médiane L4L5

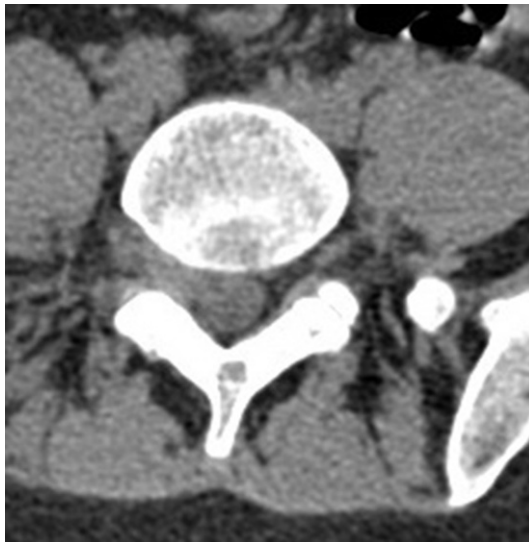Question 6 – QRM

Quel(s) examen(s) d'imagerie demandez-vous ?

- A** aucun examen
- B** électromyogramme des membres inférieurs
- C** scanner du rachis lombaire
- D** IRM du rachis lombaire
- E** sacroradiculographie

Question 7 – QRU

Le patient a en fait bénéficié d'un examen d'imagerie le matin même. Une coupe en L5S1 est présentée ci-dessous.



De quel examen s'agit-il ?

- A** scanner du rachis lombaire
- B** IRM de rachis lombaire
- C** radiographies de rachis lombaire
- D** scintigraphie osseuse
- E** ostéodensitométrie par absorptiométrie biphotonique aux rayons X

Question 8 – QRU

Quel est votre diagnostic ?

- A** lombosciatique L5 droite sur hernie discale foraminale L5S1 droite
- B** lombosciatique L5 droite sur hernie discale postérolatérale L4L5 droite
- C** lombosciatique L5 gauche sur canal lombaire rétréci
- D** sciatique L5 gauche sur tumeur nerveuse développée aux dépens de la racine L5 gauche
- E** lombosciatique S1 gauche sur hernie discale postérolatérale L5S1 gauche

Question 9 – QRM

Quelle prise en charge thérapeutique proposez-vous à ce stade ?

- A** infiltration épidurale
- B** kinésithérapie
- C** discectomie en urgence
- D** antalgiques
- E** AINS

Question 10 – QRU

S'agit-il d'une maladie professionnelle ?

- A** oui
- B** non

Question 11 – QRM

Malgré votre prise en charge, il persiste un steppage. Quels en sont les principaux risques ?

- A** chute
- B** tendinite achilléenne
- C** entorse de cheville
- D** gonarthrose
- E** pathologie méniscale

Question 12 – QRM

Que pouvez-vous proposer au patient compte tenu du steppage ?

- A** une infiltration épidurale
- B** une prise en charge en kinésithérapie avec renforcement musculaire, travail proprioceptif
- C** une attelle de releveur du pied
- D** une exploration chirurgicale pour vérifier l'absence de fragment herniaire persistant
- E** une attelle de cheville

Cas clinique 4 ++

Vous recevez en consultation de rhumatologie Madame O., 60 ans, adressée par son chirurgien orthopédiste pour discuter d'un traitement médicamenteux anti-ostéoporotique. Madame O. a en effet présenté récemment une fracture de l'extrémité inférieure du radius suite à une chute mécanique de sa hauteur, traitée par ostéosynthèse. Dans les suites opératoires, la patiente a présenté une phlébite du membre inférieur droit; le traitement anticoagulant est désormais interrompu. Les antécédents de votre patiente sont marqués par la pose d'une prothèse totale de hanche droite il y a quelques années pour une fracture du col fémoral, un steppage gauche séquellaire d'une

lombosciatique par hernie discale, une presbycusie, une lombarthrose importante. Elle ne prend aucun traitement. À l'examen, la patiente est en bon état général, poids 45 kg (stable), taille 1,60 m (contre 1,66 m à l'âge de 20 ans). Il n'y a pas de douleurs à l'examen du rachis; les hanches sont libres et indolores. L'examen neurologique retrouve, à gauche, un déficit des releveurs du pied, des orteils, de l'hallux à 3/5.

Question 1 – QRM

Quel était vraisemblablement le trajet radiculaire de la lombosciatique ancienne compliquée de steppage ?

- A L3 gauche
- B L4 gauche
- C L5 gauche
- D S1 gauche

Question 2 – QRM

Quelle prise en charge proposez-vous pour ce steppage ?

- A kinésithérapie avec travail proprioceptif, renforcement musculaire, travail de la marche et de l'équilibre
- B attelle de releveur du pied gauche
- C infiltration épidurale
- D prise en charge chirurgicale avec cure de hernie discale
- E antalgiques à visée neuropathique

Question 3 – QRM

Quels sont les facteurs de risque de chute de votre patiente ?

- A le steppage du membre inférieur gauche
- B l'antécédent de chute récente
- C son âge
- D l'hypoacusie
- E l'antécédent de phlébite

Question 4 – QRM

Une ostéodensitométrie chez cette patiente :

- A est indiquée en raison de l'antécédent de fracture de poignet récente
- B est indiquée devant l'IMC inférieur à 19 kg/m²
- C n'est pas indiquée car, quel que soit son résultat, un traitement anti-ostéoporotique sera introduit compte tenu des antécédents fracturaires
- D est inutile car elle ne sera pas interprétable compte tenu de la prothèse totale de hanche droite
- E est contre-indiquée du fait de la prothèse de hanche

Question 5 – QRM

Le bilan biologique réalisé en première intention chez votre patiente doit notamment comporter :

- A électrophorèse des protéines sériques avec immunofixation
- B CRP, VS
- C calcémie corrigée, phosphorémie
- D 25(OH)-vitamine D
- E TSH

Question 6 – QRM

L'ensemble du bilan biologique que vous avez demandé est sans particularité. Le diagnostic d'ostéoporose fracturaire post-ménopausique :

- A est confirmé
- B ne peut pas être retenu en l'absence des résultats de l'ostéodensitométrie

- C est aussi probable que celui d'une ostéomalacie
- D ne peut être retenu en l'absence de radiographies de rachis thoracolombaire
- E nécessite une biopsie osseuse pour être confirmé

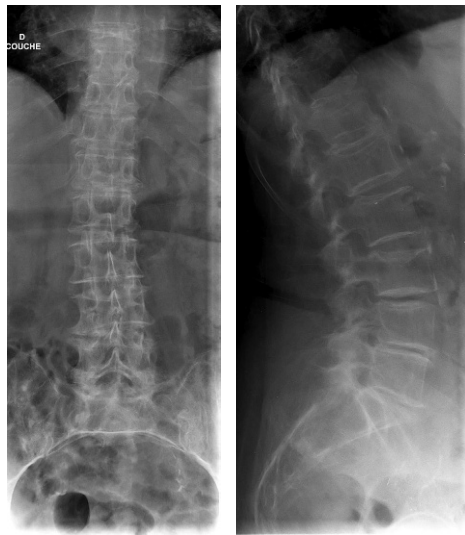Question 7 – QRM

Des radiographies de rachis à la recherche de fractures vertébrales vous paraissent :

- A inutiles car la patiente n'a pas de rachialgies
- B indiquées devant la perte de taille importante
- C intéressantes car les résultats peuvent intervenir dans le choix du traitement anti-ostéoporotique
- D à réaliser systématiquement chez toute patiente ménopausée avec antécédent de fracture périphérique d'allure ostéoporotique
- E indispensables pour éliminer une ostéomalacie

Question 8 – QRM

Voici les radiographies de rachis lombaire de votre patiente.



Qu'en pensez-vous ?

- A il existe une scoliose du rachis lombaire centrée sur L3
- B il existe une fracture de L3 d'allure bénigne
- C il existe une fracture de L3 avec signes de malignité
- D il existe une fracture de L1
- E il existe des discopathies dégénératives en L3-L4, L4-L5 et L5-S1

Question 9 – QRM

Vous réalisez l'ostéodensitométrie. Le T-score est retrouvé à -1,5 DS au rachis et à -1,5 DS au col fémoral gauche. Que pensez-vous de ces résultats ?

- A le diagnostic d'ostéoporose peut être infirmé
- B il n'y a pas d'indication à un traitement anti-ostéoporotique
- C il s'agit probablement de fractures compliquant une ostéomalacie
- D le T-score au rachis n'est pas interprétable car il existe des fractures vertébrales et de l'arthrose rachidienne
- E les résultats sont probablement sous-estimés par les artéfacts liés à la prothèse de hanche droite

Question 10 – QRU

Vous retenez le diagnostic d'ostéoporose post-ménopausique fracturaire. Existe-t-il une indication à débiter un traitement de fond anti-ostéoporotique ?

- A** oui
- B** non

Question 11 – QRM

Vous confirmez qu'il existe une indication à débiter un traitement anti-ostéoporotique. Parmi les molécules suivantes, laquelle (lesquelles) pouvez-vous proposer à votre patiente ?

- A** raloxifène
- B** bisphosphonates *per os*
- C** bisphosphonates par voie intraveineuse
- D** dénosumab
- E** téraparatide

Question 12 – QRM

Après discussion avec la patiente, vous optez finalement pour un bisphosphonate *per os*.

Que devez-vous dire à vos patients avant d'instaurer ce type de traitement ?

- A** le traitement est à prendre le matin au cours du petit déjeuner
- B** il ne faut pas s'allonger dans les 30 minutes après la prise du traitement pour limiter le risque d'œsophagite
- C** il est à prendre avec un grand verre d'eau minéralisée
- D** il nécessite des soins buccodentaires pour limiter le risque d'ostéonécrose mandibulaire
- E** les soins dentaires sont contre-indiqués en raison du risque d'ostéonécrose mandibulaire

Cas clinique 5 +++

Vous recevez en consultation une institutrice de 60 ans adressée par son médecin traitant pour des douleurs des mains, poignets et pieds évoluant depuis 3 mois. Les douleurs sont responsables de plusieurs réveils nocturnes et d'un dérouillage matinal de 2 heures. Elles s'accompagnent parfois de gonflements articulaires. Elle n'a pas d'antécédent; elle décrit simplement trois épisodes de rougeurs et douleurs oculaires ces 6 derniers mois, avec une sensation de gêne persistante au niveau des yeux, comme si « elle avait du sable dans l'œil ». Il n'y avait pas de baisse d'acuité visuelle.

Il n'y a pas d'autre signe fonctionnel et la patiente ne prend aucun traitement.

Au niveau des mains, vous constatez des tuméfactions douloureuses, rénitentes, au niveau de quatre articulations métacarpophalangiennes (MCP) et trois interphalangiennes proximales (IPP). Certaines interphalangiennes distales (IPD) sont déformées, avec des nodosités fermes, non rénitentes, évoluant depuis plusieurs années et rarement douloureuses d'après la

patiente. Il y a quelques années, son médecin traitant lui avait parlé d'arthrose digitale. Le reste de l'examen clinique est sans particularité.

Les radiographies des mains et poignets réalisées la semaine précédente montrent un pincement de l'interligne articulaire de plusieurs IPD associé à des constructions osseuses latérales. Il n'y a pas d'autres anomalies.

Le bilan biologique dont vous disposez retrouve un hémogramme normal, une CRP à 35 mg/l.

Question 1 – QRM

Que pensez-vous du diagnostic d'arthrose digitale pour expliquer l'atteinte des IPD ?

- A** vous confirmez le diagnostic sur les éléments cliniques et radiographiques
- B** compte tenu de l'atteinte inflammatoire récente, vous excluez le diagnostic d'arthrose digitale
- C** vous pensez qu'il ne s'agit pas d'arthrose digitale mais qu'il pourrait s'agir d'un rhumatisme psoriasique
- D** l'examen physique est en effet évocateur de nodosités d'Heberden et donc d'arthrose digitale
- E** vous pensez qu'il ne s'agit pas d'arthrose digitale, mais qu'il pourrait s'agir d'une polyarthrite rhumatoïde

Question 2 – QRM

Quelles hypothèses diagnostiques vous semblent les plus probables pour expliquer les manifestations rhumatologiques et ophtalmologiques récentes ?

- A** rhumatisme psoriasique
- B** polyarthrite rhumatoïde
- C** pseudopolyarthrite rhizomélique
- D** chondrocalcinose articulaire
- E** syndrome de Gougerot-Sjögren

Question 3 – QRM

Parmi les examens d'imagerie suivants, lequel (lesquels) demandez-vous ?

- A** radiographies des sacro-iliaques
- B** radiographies de pieds de face et avant-pieds de trois quarts
- C** radiographie de thorax de face
- D** radiographies de rachis cervical de face et profil
- E** IRM des mains

Question 4 – QRM

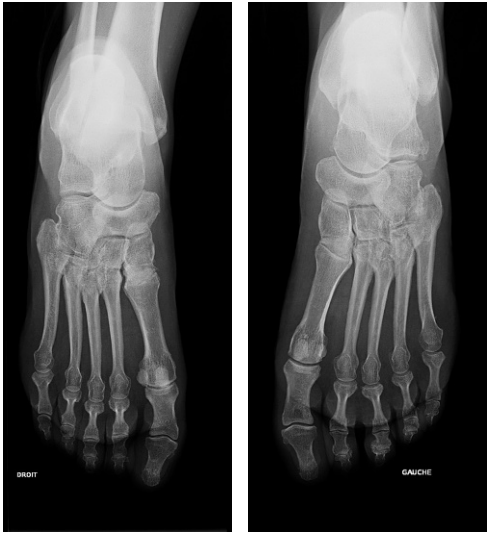Parmi les examens biologiques suivants, lequel (lesquels) demandez-vous ?

- A** facteurs rhumatoïdes
- B** anticorps anti-CCP
- C** anticorps antinucléaires
- D** ANCA
- E** HLA-B27

Question 5 – QRM

Le bilan biologique retrouve la présence de facteurs rhumatoïdes et d'anticorps anti-CCP à taux élevés. La radiographie thoracique est normale.

Que pensez-vous des radiographies des pieds de face suivantes ?



- A radiographies normales
- B présence d'érosion sur la tête du 5^e métatarsien
- C présence d'une enthésopathie à l'insertion de l'aponévrose plantaire
- D radiographies compatibles avec une polyarthrite rhumatoïde
- E radiographies permettant d'exclure le diagnostic de polyarthrite rhumatoïde

Question 6 – QRM

Vous retenez le diagnostic de polyarthrite rhumatoïde associée à un syndrome de Gougerot-Sjögren secondaire.

Parmi les traitements suivants, quel(s) traitement(s) de fond pouvez-vous proposer à votre patiente à ce stade ?

- A corticothérapie
- B AINS
- C méthotrexate
- D léflunomide
- E gel-larmes oculaires

Question 7 – QRM

Vous revoyez votre patiente 3 mois plus tard. Son médecin traitant lui a prescrit une corticothérapie per os à 10 mg par jour d'équivalent prednisone, que la patiente prend en plus du méthotrexate depuis 3 mois. Quel(s) élément(s) recherchez-vous pour évaluer l'efficacité du traitement ?

- A absence de syndrome inflammatoire biologique
- B absence de facteur rhumatoïde ou anticorps anti-CCP
- C scores de BASDAI et BASFI
- D absence d'évolution structurale sur les radiographies standards
- E score DAS 28 faible

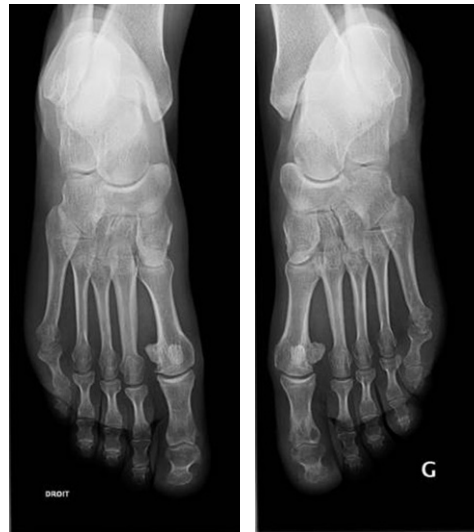Question 8 – QRM

Si vous poursuivez cette corticothérapie pour plusieurs mois, quelle(s) mesure(s) y associez-vous ?

- A réalisation d'une ostéodensitométrie
- B supplémentation par vitamine D
- C introduction d'un traitement par bisphosphonates
- D introduction d'un traitement par téraparotide (Forsteo®)
- E surveillance de l'ostéodensitométrie tous les 6 mois

Question 9 – QRM

Vous revoyez votre patiente 3 mois plus tard. Le méthotrexate est poursuivi à dose maximale, en association à une corticothérapie à posologie stable (10 mg par jour). Le dérouillage matinal est d'une quinzaine de minutes; il n'y a pas de réveils nocturnes. Vous retrouvez trois articulations douloureuses à la pression, deux tuméfiées. La CRP est à 10 mg/l. Le DAS 28 est à 3,89. Les radiographies des mains et poignets sont inchangées; celles des pieds de face sont laissées à votre interprétation (aspect comparable sur l'incidence de trois quarts).



Que proposez-vous sur le plan thérapeutique ?

- A pas de modification thérapeutique
- B poursuite du méthotrexate à la même posologie, majoration de la corticothérapie
- C ajout d'une biothérapie
- D poursuite du méthotrexate, diminution de la corticothérapie
- E arrêt du méthotrexate, poursuite de la corticothérapie seule

Question 10 – QRU

Vous proposez d'ajouter une biothérapie au méthotrexate. Quel est le principal risque des biothérapies ?

- A apparition de cancers du tube digestif
- B apparition d'hémopathies
- C risque infectieux
- D risque d'insuffisance rénale
- E risque allergique

Question 11 – QRM

Pour limiter le risque infectieux, quelle(s) mesure(s) prenez-vous ?

- A** dépistage systématique d'une tuberculose latente
- B** mise à jour des vaccinations avant de débiter le traitement
- C** vaccination antipneumococcique
- D** suivi dentaire régulier
- E** dépistage systématique des hépatites virales B et C

Question 12 – QRM

La patiente est également gênée par des paresthésies des trois premiers doigts de la main droite. À l'examen, vous retrouvez une tuméfaction rénitente à la face antérieure du poignet droit, douloureuse à la pression, dont la percussion réveille les paresthésies des trois premiers doigts. L'examen neurologique est normal.

Quelle(s) est (sont) votre (vos) principale(s) hypothèse(s) diagnostique(s) ?

- A** mononévrite liée au Gougerot-Sjögren
- B** syndrome du canal carpien compliquant une ténosynovites des fléchisseurs
- C** synovite de poignet compliquée de compression du nerf ulnaire
- D** synovite de la gaine du nerf médian
- E** névralgie cervicobrachiale

Question 13 – QRM

Vous introduisez un traitement anti-TNF α en association au méthotrexate.

Lors d'une consultation un an plus tard, vous retrouvez une patiente légèrement dyspnéique, qui tousse et présente des crépitations aux deux bases à l'auscultation pulmonaire. Quelles sont vos principales hypothèses diagnostiques ?

- A** pneumopathie bilatérale à pyogènes
- B** pneumopathie immunoallergique au méthotrexate
- C** pneumopathie interstitielle non spécifique en rapport avec la polyarthrite rhumatoïde
- D** décompensation cardiaque gauche sur myocardite liée à la polyarthrite rhumatoïde
- E** pleurésie rhumatoïde

Cas clinique 6 ++

Vous recevez en consultation une patiente de 35 ans qui présente une lombosciatique S1 gauche évoluant depuis 72 heures. Cette patiente n'a pas d'antécédents et ne prend aucun traitement en dehors d'une pilule contraceptive. Les douleurs sont apparues brutalement alors qu'elle faisait du jardinage. L'EVA douleur est à 3/10 au repos et 5/10 à la marche. Il existe des réveils nocturnes aux changements de position. À l'examen, vous retrouvez une dyskinésie lombaire en latéroflexion, un signe de Lasègue droit à 30°. Le réflexe ostéotendineux achilléen droit est diminué; il n'y a pas de déficit moteur, pas de troubles sphinctériens.

Question 1 – QRM

Quel(s) signe(s) de conflit discoradiculaire retrouvez-vous dans l'observation ?

- A** présence de réveils nocturnes aux changements de position
- B** signe de Lasègue à 30° à droite
- C** abolition du réflexe achilléen droit
- D** dyskinésie lombaire en latéroflexion
- E** majoration des douleurs à la marche

Question 2 – QRU

Quel trajet correspond au trajet radicaire S1 ?

- A** face postérieure de cuisse, de genou, de mollet, face latérale de pied
- B** face postérieure de fesse, face latérale de cuisse, genou, mollet, face dorsale de pied jusqu'à l'hallux
- C** fesse, face antérieure de cuisse et de jambe jusqu'à la cheville
- D** face antéro-médiale de cuisse
- E** face latérale de cuisse, « en raquette »

Question 3 – QRM

Quel(s) examen(s) complémentaire(s) demandez-vous ?

- A** radiographies de rachis lombaire de face et profil
- B** TDM de rachis lombaire
- C** IRM de rachis lombaire
- D** NFS, VS, CRP
- E** aucun examen n'est nécessaire

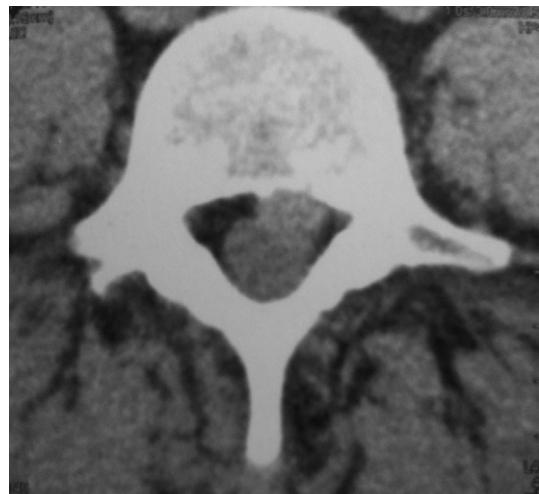
Question 4 – QRM

Quelle prise en charge thérapeutique proposez-vous à votre patiente ?

- A** hospitalisation
- B** AINS
- C** antalgiques de palier 1 et 2
- D** kinésithérapie en urgence
- E** repos strict au lit

Question 5 – QRM

Après 15 jours de traitement, les douleurs persistent et se sont même aggravées. Elles sont permanentes, insomniantes. L'EVA douleur est à 7/10 au repos. Vous réalisez l'examen suivant : voici une coupe en L5



Qu'en pensez-vous ?

- A** il s'agit d'un scanner du rachis lombaire en coupe transversale
- B** l'examen est normal
- C** l'examen montre une hernie discale paramédiane gauche
- D** l'examen montre une hernie discale foraminale gauche
- E** l'examen montre une hernie discale concordante avec le tableau clinique

Question 6 – QRM

Vous introduisez un traitement par morphiniques, permettant d'obtenir une antalgie efficace. Quelques jours après l'instauration de votre traitement, la patiente présente des difficultés à uriner. Quelles sont les hypothèses diagnostiques les plus probables ?

- A** syndrome de la queue de cheval
- B** infection urinaire
- C** dysurie iatrogène liée aux morphiniques (dyssynergie vésicosphinctérienne)
- D** prolapsus vésical
- E** diabète

Question 7 – QRM

La dysurie est finalement d'origine iatrogène. Après trois infiltrations et la poursuite du traitement médical, l'évolution est partiellement favorable. Les antalgiques de palier 3 ont pu être relayés par des antalgies de palier 2.

Deux mois plus tard, vous revoyez la patiente en consultation. Les douleurs persistent malgré un traitement par antalgiques de palier 1 et 2 et AINS. L'examen clinique est inchangé. Que faites-vous ?

- A** une IRM de rachis lombaire
- B** une infiltration supplémentaire
- C** un électromyogramme
- D** vous sollicitez un avis chirurgical
- E** vous débutez une kinésithérapie intensive

Question 8 – QRU

L'indication chirurgicale est retenue : la patiente bénéficie d'une discectomie par voie mini-invasive.

Vous revoyez la patiente 6 mois plus tard. Elle n'a plus de lombalgies depuis la chirurgie, mais il persiste des douleurs à type de brûlures, de fourmillements au niveau de la fesse droite, de la face postérieure de la cuisse et du mollet. À l'examen, il n'y a pas de syndrome rachidien ni signes de conflit discoradiculaire. L'examen neurologique retrouve une hypoesthésie dans le territoire douloureux, une diminution du réflexe ostéotendineux achilléen droit, un testing moteur normal, une absence de troubles sphinctériens.

Quelle est votre principale hypothèse diagnostique ?

- A** sciatique chronique neuropathique séquellaire
- B** sciatique par récurrence de hernie discale
- C** sciatique par infection du site opératoire
- D** sciatique liée à la fibrose cicatricielle postopératoire
- E** une compression médullaire

Question 9 – QRM

Que pouvez-vous proposer à la patiente sur le plan thérapeutique ?

- A** une infiltration épidurale
- B** une prise en charge rééducative intensive
- C** un traitement par antiépileptiques de type pré-gabaline (Lyrica®) ou gabapentine (Neurontin®)
- D** un antidépresseur tricyclique de type amitriptyline (Laroxyl®)
- E** une neurostimulation transcutanée

Cas clinique 7 +

Vous recevez en hospitalisation Madame D., 85 ans, en raison d'une hypercalcémie découverte fortuitement. Elle est suivie pour une gonarthrose bilatérale, une coxarthrose droite débutante, une lombarthrose, une chondrocalcinose des genoux, une hypertension artérielle traitée par hydrochlorothiazide et bisoprolol. Elle a également présenté plusieurs épisodes de colique néphrétique. À l'examen, l'état général est conservé ; poids 55 kg, taille 1,60 m. La hanche droite est limitée en flexion et rotation interne ; les genoux sont secs ; les amplitudes sont correctes. Le reste de l'examen clinique est rassurant. L'ECG est en rythme sinusal, régulier, FC 95, sans trouble de conduction ni repolarisation, le QT corrigé est à 0,36 s.

Le bilan biologique retrouve : calcémie = 3,5 mmol/l, phosphorémie = 0,5 mmol/l, 25(OH)-vitamine D = 31 ng/ml, PTH = 140 pg/ml (N < 80), urée = 5 mmol/l, créatinine = 70 µmol/l, NFS normale, CRP = 3 mg/l, albuminémie = 40 g/l. Il existe également une hypercalciurie.

Question 1 – QRU

Quel est votre diagnostic ?

- A** hyperparathyroïdie secondaire
- B** hyperparathyroïdie primaire
- C** hyperparathyroïdie tertiaire
- D** ostéoporose
- E** ostéomalacie

Question 2 – QRM

Pourquoi faut-il interpréter la calcémie en fonction de l'albuminémie ?

- A** le calcium mesuré correspond au calcium total, comprenant le calcium ionisé, celui lié aux anions, celui lié à l'albumine
- B** seul le calcium ionisé exerce une action physiologique et est régulé, c'est donc la valeur du calcium ionisé qui est importante
- C** une hypoalbuminémie risque de faire sous-estimer la valeur de la calcémie ionisée
- D** calcémie corrigée = calcémie mesurée + 0,02 × (40 – albuminémie) avec la calcémie en mmol/l et l'albuminémie en g/l

Question 3 – QRM

Par quel(s) mécanisme(s) la PTH est-elle une hormone hypercalcémisante ?

- A augmentation de l'absorption intestinale de calcium
- B augmentation de la synthèse de vitamine D active par le rein
- C augmentation de la réabsorption urinaire de calcium
- D augmentation de libération osseuse de calcium

Question 4 – QRM

Quel(s) antécédent(s) de la patiente peut (peuvent) être une (des) complication(s) d'une hyperparathyroïdie primaire chronique ?

- A hypertension artérielle
- B lithiases rénales
- C chondrocalcinose
- D coxarthrose
- E aucun

Question 5 – QRU

Vous réalisez l'examen suivant.

Examen : Mesure du contenu minéral osseux par Absorptiométrie à Rayons X (HOLOGIC Discovery A)	
P.A. : - Image du rachis - Image de hanche gauche	
1) Le contenu minéral osseux vertébral (vertèbres L1, L2, L3, L4) :	
CMO total	= 40,39 g d'hydroxyapatite
DMO	= 0,823 g/cm ² d'hydroxyapatite
T Score	= -1,80
2) Le contenu minéral osseux de hanche gauche :	
Col anatomique	= 0,552 g/cm ² d'hydroxyapatite.
Z Score (col anatomique)	= -0,30
T Score (col anatomique)	= -2,60

Était-il indiqué ?

- A oui
- B non

Question 6 – QRM

Interprétez-le.

- A il existe une ostéoporose densitométrique au niveau fémoral
- B les valeurs au niveau du rachis sont normales
- C il s'agit d'une probable ostéoporose post-ménopausique idiopathique
- D le T-score au niveau rachidien est possiblement sur-estimé
- E l'examen est normal

Question 7 – QRM

La patiente avait par ailleurs présenté plusieurs épisodes articulaires en rapport avec un rhumatisme à pyrophosphate de calcium dihydraté. Quelles peuvent en être les manifestations cliniques ?

- A mono- ou oligoarthrite aiguë, parfois récidivante
- B polyarthrite chronique pouvant mimer une polyarthrite rhumatoïde
- C arthrose de cheville
- D atteinte rachidienne
- E tendinite de la coiffe des rotateurs

Question 8 – QRM

Quelles anomalies radiographiques évocatrices de chondrocalcinose pourriez-vous retrouver chez cette patiente ?

- A calcifications des ménisques
- B calcifications des ligaments triangulaires du carpe
- C calcification linéaire de la symphyse pubienne
- D calcifications linéaires au niveau des épaules
- E omarthrose sévère évoluée

Question 9 – QRM

Quel(s) signe(s) clinique(s) d'hypercalcémie recherchez-vous ?

- A nausées, vomissements
- B diarrhées
- C confusion
- D tachycardie
- E signes de déshydratation extracellulaire

Question 10 – QRM

Quelles anomalies en rapport avec l'hypercalcémie devez-vous rechercher sur l'ECG ?

- A tachycardie
- B allongement du QT
- C ondes T plates
- D sous-décalage du PR
- E extrasystoles ventriculaires

Question 11 – QRM

Quelle prise en charge immédiate de l'hypercalcémie proposez-vous ?

- A réhydratation par sérum salé isotonique IV
- B réhydratation par sérum glucosé
- C épuration extra-rénale
- D bisphosphonates IV à discuter
- E gluconate de calcium en IV

Question 12 – QRU

Votre prise en charge est efficace et la calcémie se normalise.

Le bilan étiologique de cette hyperparathyroïdie retrouve un adénome parathyroïdien inférieur gauche. Proposez-vous une prise en charge chirurgicale ?

- A oui
- B non

Cas clinique 8 ++

Vous recevez en consultation Madame D., 62 ans, pour une douleur du membre inférieur droit associée à une lombalgie. La douleur évolue depuis plusieurs mois, est apparue sans facteur déclenchant, est d'horaire mécanique. Elle siège au niveau du rachis lombaire bas et irradie vers la partie moyenne de la fesse, la face latérale puis antérieure de la cuisse et s'arrête sous le genou. S'y associe une sensation de brûlures, d'engourdissement. Cette patiente a par ailleurs des antécédents de diabète de type 2 mal équilibré, d'artériopathie oblitérante des membres inférieurs. À l'examen, vous retrouvez un syndrome rachidien modéré, avec des douleurs articulaires postérieures L4L5 et L5S1 droites, des cellulagies droites. Il n'y a pas de signes de conflit discoradiculaire. L'examen neurologique est sans particularité en dehors d'une diminution du réflexe ostéotendineux rotulien droit.

Question 1 – QRU

Quelle est votre principale hypothèse diagnostique :

- A** une coxarthrose droite
- B** une cruralgie L2 droite
- C** une cruralgie L4 droite
- D** une appendicite rétrocaecale
- E** une sciatique L5 droite

Question 2 – QRM

Quel(s) élément(s) de l'observation vous oriente(nt) vers une atteinte radiculaire ?

- A** sexe féminin
- B** diminution du réflexe rotulien droit
- C** douleurs de type neuropathique
- D** cellulagies droites
- E** âge de 60 ans

Question 3 – QRM

Quel(s) signe(s) de conflit discoradiculaire devez-vous rechercher chez Madame D. ?

- A** un signe de Lasègue
- B** un signe de Léri
- C** un indice de Schöber inférieur à 10 + 4 cm
- D** une impulsivité des douleurs lombaires aux efforts physiologiques
- E** une abolition du réflexe rotulien droit

Question 4 – QRM

Le signe de Léri :

- A** cherche à reproduire la radiculalgie
- B** est un signe suggérant qu'il existe une hernie discale à l'origine de la radiculalgie
- C** se recherche sur un patient en décubitus ventral, par la flexion de genou à 90° ou lors de l'extension de la cuisse sur le bassin
- D** doit être recherché chez les patients atteints de sciatique
- E** est également appelé « signe de Lasègue inversé »

Question 5 – QRM

Quelles sont les localisations possibles d'une hernie discale pouvant expliquer le tableau clinique ?

- A** médiane L2L3
- B** foraminale L3L4 droite
- C** postérolatérale L3L4 droite
- D** foraminale L4L5 droite
- E** paramédiane L4L5 droite

Question 6 – QRM

Chez votre patiente, vous vous orientez vers une cruralgie d'origine commune, sur arthrose rachidienne. La hanche droite n'est ni douloureuse ni enraidie ; il n'y a pas d'impotence clinostatique. Réalisez-vous un (des) examen(s) iconographique(s) ? Si oui, lequel (lesquels) ?

- A** radiographies de rachis lombaire
- B** TDM de rachis lombaire
- C** IRM de rachis lombaire
- D** radiographies de bassin de face
- E** aucun examen n'est nécessaire

Question 7 – QRM

Un scanner rachidien et une IRM rachidienne sont réalisés et ne retrouvent pas de compression radiculaire. Les radiographies de bassin et hanche droite sont sans

particularités. Un EMG confirme une atteinte radiculaire L4 droite. Quel(s) élément(s) de l'observation doivent vous faire craindre une compression tronculaire extra-rachidienne ?

- A** sexe féminin
- B** âge 60 ans
- C** absence de signes de conflit discoradiculaire
- D** antécédents d'artériopathie oblitérante des membres inférieurs
- E** aucun élément n'oriente vers une atteinte extra-rachidienne

Question 8 – QRM

Quel(s) examen(s) à visée diagnostique demandez-vous alors ?

- A** scanner abdominopelvien
- B** IRM de hanche droite
- C** scintigraphie osseuse
- D** IRM médullaire
- E** potentiels évoqués moteurs et somesthésiques

Question 9 – QRM

Vous demandez un scanner abdominopelvien. Qu'y recherchez-vous ?

- A** anévrisme de l'aorte
- B** hématome ou abcès du psoas
- C** envahissement tumoral d'origine digestive
- D** radiculite de Lyme
- E** méningoradiculite

Question 10 – QRU

Le scanner abdominopelvien ne montre pas de compression de la racine L4. Les coupes osseuses au niveau du bassin sont normales. Quel diagnostic vous paraît alors le plus probable pour expliquer le tableau clinique ?

- A** méningoradiculite infectieuse
- B** méningoradiculite carcinomateuse
- C** mononévrite diabétique
- D** anévrisme de l'aorte compressif
- E** schwannome de la racine L4

Cas clinique 9 ++

Vous recevez aux urgences Madame T., âgée de 85 ans, qui se présente en raison d'une lombosciatique gauche. Cette patiente n'a pas d'antécédents particuliers en dehors d'une hypertension artérielle traitée par bisoprolol et hydrochlorothiazide, et d'un pacemaker depuis des années pour troubles de la conduction. Les douleurs sont situées en au niveau du rachis lombaire bas, de la fesse gauche, et descendent à la face postérieure de la cuisse, du genou, de la jambe. Elles sont apparues il y a plus de 3 mois, sans facteur déclenchant, et s'aggravent depuis malgré un traitement antalgique par paracétamol 4 g par jour et tramadol 200 mg matin et soir. La patiente est particulièrement gênée lorsqu'elle se mobilise, mais les douleurs sont permanentes et la réveillent même la nuit. Le matin, l'EVA est 7/10. La patiente a perdu 2 kg ces derniers temps, qu'elle explique par des nausées en rapport avec son traitement antalgique.

À l'examen clinique, la palpation des épineuses L4, L5 et S1 est douloureuse. La palpation en pleine fesse et au niveau de la crête iliaque gauche réveille une vive douleur. L'examen neurologique retrouve un testing moteur à 5/5 aux quatre membres, une sensibilité normale. Le réflexe achilléen gauche n'est pas perçu, les autres réflexes sont normaux et symétriques. La patiente décrit une dysurie intermittente; votre examen périnéal et le toucher rectal sont sans particularités.

Question 1 – QRM

À ce stade, quelle(s) est (sont) votre (vos) principale(s) hypothèse(s) diagnostique(s) ?

- A lombosciatique S1 gauche par hernie discale
- B lombosciatique L5 gauche sur arthrose rachidienne
- C sciatique S1 gauche sur tumeur osseuse
- D sciatique L5 gauche sur spondylodiscite infectieuse
- E fracture ostéoporotique du sacrum

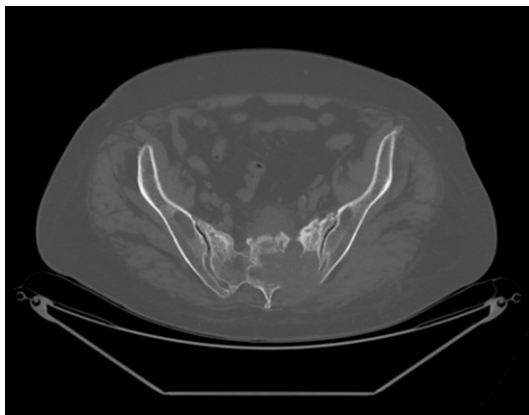
Question 2 – QRM

Demandez-vous d'emblée un (des) examen(s) d'imagerie à ce stade ? Si oui, lequel (lesquels) ?

- A aucun examen d'imagerie n'est nécessaire
- B scanner du rachis lombaire et du bassin
- C scintigraphie osseuse
- D TEP-scanner au ¹⁸FDG
- E électromyogramme des membres inférieurs

Question 3 – QRU

Vous faites réaliser l'examen ci-dessous.



Quel est cet examen ?

- A scanner du bassin
- B IRM du rachis lombaire
- C radiographies du rachis lombaire
- D scintigraphie osseuse
- E IRM du bassin

Question 4 – QRM

Interprétez-le.

- A hernie discale postérolatérale L5S1
- B fracture du sacrum d'allure ostéoporotique
- C lésion ostéolytique du sacrum envahissant notamment le premier trou sacré gauche
- D lésion ostéocondensante de L5
- E appositions périostées au niveau du sacrum

Question 5 – QRM

Quelle(s) est (sont) votre (vos) hypothèse(s) diagnostique(s) principale(s) ?

- A fracture ostéoporotique de sacrum passant par le premier trou sacré responsable d'une sciatique S1 gauche
- B métastase osseuse du sacrum au contact de la racine S1 gauche
- C myélome multiple avec lésion au contact de la racine S1 gauche
- D lymphome osseux avec lésion au contact de la racine S1 gauche
- E sacro-iliite infectieuse avec volumineux abcès compressif

Question 6 – QRM

Vous faites réaliser un bilan biologique aux urgences, qui retrouve un syndrome inflammatoire et une hypercalcémie à 2,9 mmol/l, sans retentissement sur l'électrocardiogramme.

Quelles anomalies biologiques peut-on observer au cours d'un syndrome inflammatoire chronique ?

- A élévation de la VS et de la CRP
- B anémie microcytaire
- C hyperleucocytose
- D thrombopénie
- E hypoalbuminémie, hyper- α_1 -globulinémie et hyper- α_2 -globulinémie sur l'électrophorèse des protéines sériques

Question 7 – QRU

Quelle hypothèse vous semble la plus vraisemblable pour expliquer l'hypercalcémie de votre patiente ?

- A hyperparathyroïdie primaire
- B envahissement osseux par les cellules tumorales responsables d'une ostéolyse
- C hypercalcémie iatrogène induite par les thiazidiques
- D insuffisance rénale
- E hypercalcémie humorale induite par la sécrétion de PTHrp

Question 8 – QRM

Vous décidez d'hospitaliser la patiente en rhumatologie. L'interne du service vous demande de rédiger les prescriptions. Quelles sont-elles ?

- A sérum salé isotonique 1 litre par 24 heures
- B bisphosphonates par voie intraveineuse (acide zolédronique)
- C furosémide par voie intraveineuse
- D tramadol 200 mg matin et soir, en association au paracétamol 4 g par jour
- E AINS *per os*

Question 9 – QRM

Vous expliquez à la patiente qu'elle va être transférée en rhumatologie. Elle vous demande quels seront les examens réalisés dans les prochains jours. Que lui répondez-vous ?

- A scanner thoraco-abdomino-pelvien
- B scanner cérébral
- C scintigraphie osseuse
- D biopsie ostéoméduillaire
- E mammographie

Question 10 – QRM

Comment pourra-t-on obtenir un diagnostic de certitude ?

- A immunoélectrophorèse des protéines sériques
- B dosage du CA 15-3
- C biopsie percutanée de la lésion ostéolytique sous guidage scannographique
- D scanner thoraco-abdomino-pelvien
- E TEP-scanner

Cas clinique 10 ++

Vous recevez aux urgences un patient de 24 ans adressé par son médecin traitant pour une arthrite du genou gauche, de la cheville droite et du poignet gauche. La symptomatologie a débuté brutalement il y a 72 heures et s'associe à une fièvre à 38,8 °C. Le patient n'a pas d'antécédent personnel ni familial notable et il s'agit du premier épisode de ce type. À l'examen, l'hémodynamique est stable. Il existe effectivement un gonflement douloureux et inflammatoire de la cheville droite, du genou gauche et du poignet gauche. Le reste de l'examen clinique est sans particularité.

Le bilan biologique retrouve un syndrome inflammatoire avec une hyperleucocytose à 15 000/mm³, une CRP à 130 mg/l.

Question 1 – QRM

À l'arrivée aux urgences, l'évaluation numérique de la douleur est à 4/10. Le patient ne prend aucun traitement et n'a pas d'allergie. Parmi les propositions suivantes concernant votre prise en charge antalgique immédiate, laquelle (lesquelles) est (sont) exactes ?

- A vous prescrivez un AINS
- B vous prescrivez une corticothérapie par voie orale
- C vous prescrivez du paracétamol et du tramadol
- D vous prescrivez une titration morphinique par voie intraveineuse
- E vous proposez une vessie de glace sur les articulations douloureuses et inflammatoires

Question 2 – QRU

Parmi les propositions suivantes concernant la symptomatologie présentée par le patient, laquelle est exacte ?

- A polyarthrite aiguë septique
- B oligoarthrite septique
- C oligoarthrite aiguë fébrile
- D polyarthrite aiguë microcristalline
- E spondyloarthrite périphérique débutante

Question 3 – QRM

Vous redoutez une endocardite infectieuse. Parmi les éléments suivants, lequel (lesquels) vous orienterai(en)t vers cette pathologie s'il(s) étai(en)t présent(s) ?

- A souffle cardiaque
- B rhinopharyngite d'évolution spontanément favorable la semaine précédente
- C protéinurie à la bandelette urinaire
- D purpura pétéchial
- E placards érythémateux des paumes des mains et plantes des pieds

Question 4 – QRU

Quelle bactérie pouvant être responsable d'une oligoarthrite septique du sujet jeune doit être évoquée de principe ?

- A *Borrelia burgdoferi*
- B VIH
- C *Neisseria gonorrhoeae*
- D *Staphylococcus aureus*
- E *Chlamydia trachomatis*

Question 5 – QRM

De manière générale, parmi les suivants, quels signes cliniques peuvent être observés en cas de gonococcémie ?

- A uréthrite
- B infection digestive récente
- C pustulose péri-articulaire
- D ténosynovite de la main ou du pied
- E souffle cardiaque

Question 6 – QRU

En reprenant l'interrogatoire, vous apprenez que le patient a présenté un épisode d'uréthrite 3 semaines avant le début des symptômes articulaires, suivi d'une conjonctivite bilatérale. Quelle est alors votre hypothèse diagnostique ?

- A spondyloarthrite périphérique
- B lupus érythémateux systémique
- C arthrite réactionnelle dans le cadre d'un syndrome oculo-urétéro-synovial
- D rhumatisme poststreptococcique
- E primo-infection par le VIH

Question 7 – QRM

Vous suspectez une arthrite réactionnelle. Si vous ponctionnez le genou, quels seront les résultats de l'analyse du liquide articulaire ?

- A nombre d'éléments > 2 000/mm³
- B nombre d'éléments < 500/mm³
- C présence de cristaux longs, fins, pointus
- D présence de germes à l'examen direct et/ou après mise en culture
- E aspect macroscopique d'hémarthrose

Question 8 – QRM

Quels sont les agents infectieux considérés comme classiquement responsables d'arthrites réactionnelles ?

- A *Yersinia enterocolitica*
- B *Shigella flexneri*
- C *Chlamydia trachomatis*
- D *Mycoplasma pneumoniae*
- E *Staphylococcus aureus*

Question 9 – QRM

Vous retenez l'hypothèse d'une arthrite réactionnelle (syndrome oculo-urétéro-synovial). Parmi les propositions suivantes concernant votre traitement de première intention, laquelle (lesquelles) est (sont) exacte(s) ?

- A une antibiothérapie d'emblée de manière systématique est indiquée
- B vous prescrivez un traitement par AINS
- C vous réalisez une corticothérapie sous forme de bolus de 1 mg/kg en intraveineux

- D** vous réalisez plusieurs infiltrations, une du genou, une de la cheville et une du poignet à base de dérivés cortisonés
- E** vous débutez du méthotrexate

Question 10 – QRM

Le patient vous demande comment il a bien pu attraper ce rhumatisme... Parmi les propositions suivantes, lesquelles sont les exactes ?

- A** les arthrites réactionnelles sont des arthrites stériles survenant au décours d'une infection déclenchante siégeant à distance de l'articulation
- B** la forme la plus complète des arthrites réactionnelles associe urétrite, conjonctivite et arthrite
- C** ces signes apparaissent environ 6 mois après une infection, le plus souvent génitale ou digestive
- D** cette pathologie paraît due à une réponse anormale du système immunitaire face à une bactérie
- E** elles font partie du groupe des spondyloarthrites et sont donc parfois associées à l'antigène HLA-B27

Question 11 – QRM

Le patient vous demande comment peut évoluer son rhumatisme. Parmi les propositions suivantes, laquelle (lesquelles) est (sont) exactes ?

- A** dans la majorité des cas, l'évolution se fait vers la rémission de l'épisode initial et la guérison
- B** 20 à 50 % des patients développent des manifestations chroniques ou récidivantes (arthrites, urétrites)
- C** 80 % des patients développent des manifestations chroniques ou récidivantes
- D** 10 à 20 % développent une spondyloarthrite
- E** 10 à 20 % développent une polyarthrite rhumatoïde

Cas clinique 11 ++

Vous recevez aux urgences une patiente de 29 ans adressée par son médecin traitant pour un tableau de compression médullaire de niveau T7. Elle n'a pas d'antécédent notable. Elle est d'origine sénégalaise, en France depuis quelques mois. Les troubles

neurologiques ont débuté alors qu'elle était encore au Sénégal, il y a quelques mois. Initialement, elle présentait des douleurs rachidiennes interscapulaires, ainsi que des difficultés à la marche qui se sont progressivement aggravées jusqu'à ce qu'elle ne puisse plus du tout se déplacer. Elle a dû acheter un fauteuil roulant et s'est finalement décidée à consulter.

Question 1 – QRM

En dehors du déficit moteur des membres inférieurs, quel(s) signe(s) clinique(s) évocateur(s) de compression médullaire en T7 avez-vous pu retrouver lors de votre examen neurologique ?

- A** réflexes ostéotendineux vifs aux membres inférieurs
- B** signe de Homans bilatéral
- C** dysurie
- D** hémihypoesthésie
- E** déficit moteur des membres supérieurs

Question 2 – QRU

Parmi les propositions suivantes concernant le niveau T7 de la compression médullaire, laquelle est exacte ?

- A** niveau sensitif au niveau de la fourchette sternale
- B** niveau sensitif situé au niveau de ligne bi-mamelonnaire
- C** niveau sensitif juste sous la xiphœide sternale
- D** niveau sensitif situé au niveau de l'ombilic
- E** niveau sensitif au niveau de la symphyse pubienne

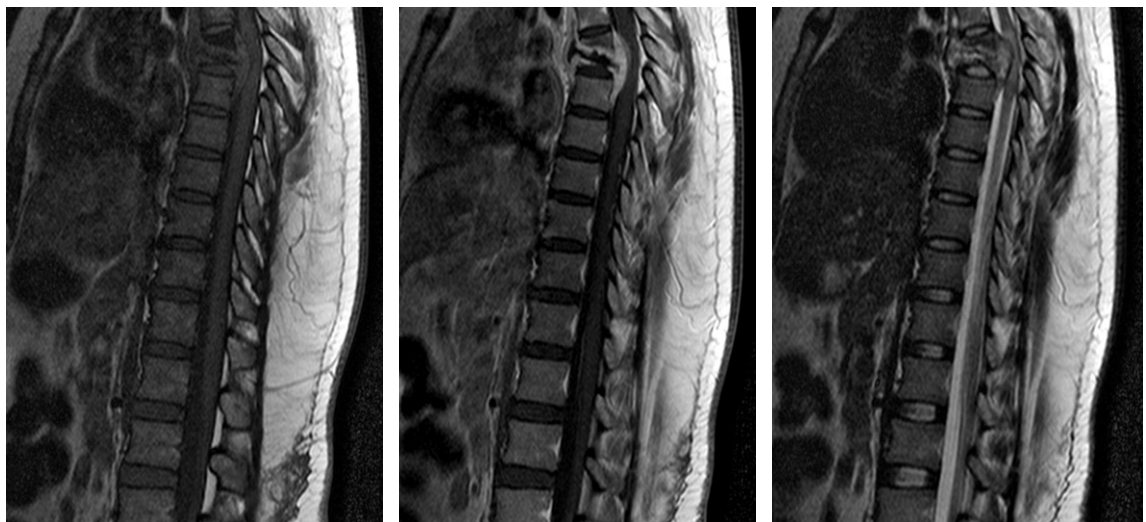
Question 3 – QRU

Parmi les examens suivants, lequel demandez-vous en urgence ?

- A** potentiels évoqués sensitifs et moteurs
- B** électromyogramme des membres inférieurs
- C** IRM médullaire
- D** IRM cérébrale
- E** scanner de rachis entier

Question 4 – QRU

Vous demandez l'examen complémentaire suivant.



Quel est cet examen ?

- A IRM de rachis
- B scanner de rachis
- C scintigraphie osseuse
- D TEP-scanner
- E radiographies de rachis lombaire

Question 5 – QRM

Parmi les propositions suivantes concernant l'IRM de rachis, laquelle (lesquelles) est (sont) exacte(s) ?

- A présence d'une lésion épидurale en hyposignal T1, hypersignal T2 et après gadolinium
- B hyperdensité de l'espace épидural évocatrice d'une épидurite
- C hypersignaux multiples des murs postérieurs après gadolinium en T2 évocateurs de spondyloarthrite
- D anomalies de signal des corps vertébraux de T7 et T8 en hyposignal T1 et T2
- E présence d'une hernie discale en T7-T8 en hyposignal T1, hypersignal T2 et après injection de gadolinium

Question 6 – QRM

Parmi les propositions suivantes concernant l'IRM de rachis de votre patiente, laquelle (lesquelles) est (sont) exacte(s) ?

- A spondylodiscite infectieuse T7-T8
- B lésion ostéolytique de T7 d'allure métastatique avec compression médullaire
- C fracture vertébrale de T7 d'allure bénigne compliquée de compression médullaire
- D ostéomalacie avec fractures vertébrales compliquées de compression médullaire en T7-T8
- E spondylodiscite avec épидurite d'allure infectieuse compliquée de compression médullaire en T7-T8

Question 7 – QRM

Vous reprenez le diagnostic de spondylodiscite infectieuse T7-T8 compliquée d'abcès prévertébral et de compression médullaire. Il n'est pas retenu d'indication chirurgicale en urgence compte tenu de l'ancienneté d'évolution du déficit.

Quel(s) peut(vent) être le(s) micro-organisme(s) responsable(s) chez cette patiente ?

- A *Staphylococcus aureus*
- B *Plasmodium falciparum*
- C bacille de Koch
- D *Borrelia burgdorferi*
- E *Mycoplasma pneumoniae*

Question 8 – QRM

Certains éléments de l'observation de la patiente vous font suspecter une spondylodiscite tuberculeuse : lesquels ?

- A séjour récent en zone d'endémie tuberculeuse
- B compression médullaire
- C atteinte du rachis dorsal
- D atteinte d'un seul étage
- E patiente de 27 ans

Question 9 – QRU

Vous demandez plusieurs hémocultures, qui sont toutes stériles. Parmi les examens complémentaires suivants, lequel demandez-vous alors pour documenter l'infection ?

- A Quantiféron®
- B IDR à la tuberculine
- C radiographie thoracique
- D ponction-biopsie discovertébrale T7-T8 avec analyses microbiologique et anatomopathologique
- E sérologie staphylocoque doré

Question 10 – QRM

Vous faites réaliser une ponction-biopsie discovertébrale T7-T8 avec prélèvements pour analyses bactériologique et anatomopathologique. Pourquoi demandez-vous une analyse anatomopathologique ?

- A pour vérifier l'absence de prolifération tumorale
- B pour rechercher des cellules vacuolisées témoins d'une infection bactérienne
- C pour rechercher un granulome épithélioïde et géantocellulaire
- D pour rechercher de la nécrose caséuse
- E pour rechercher une vascularite

Question 11 – QRM

En attendant les résultats de ces analyses, quel(s) traitement(s) proposez-vous à votre patiente ?

- A bolus de Solumédrol®
- B chirurgie avec lavage et décompression médullaire en urgence
- C antibiothérapie par oxacilline et gentamicine par voie intraveineuse
- D décubitus dorsal strict
- E quadrithérapie antituberculeuse

Question 12 – QRU

Les analyses de la ponction-biopsie discovertébrale mettent en évidence un *Mycobacterium tuberculosis* avec granulome épithélioïde et nécrose caséuse. Quel est votre diagnostic ?

- A mal de Pott
- B primo-infection tuberculeuse
- C tuberculose bacillifère
- D sarcoïdose vertébrale avec surinfection tuberculeuse
- E myélite tuberculeuse

Question 13 – QRM

Quel est votre traitement ?

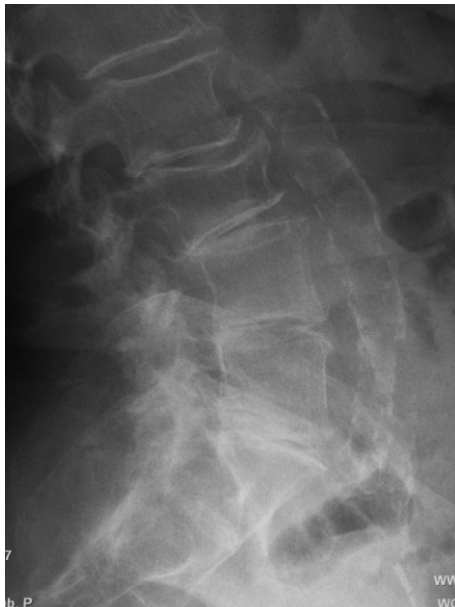- A chirurgie de décompression médullaire dès l'identification du germe obtenue
- B infiltration épидurale à visée antalgique
- C quadrithérapie antituberculeuse
- D antibiothérapie intraveineuse prolongée adaptée à l'antibiogramme
- E radiothérapie sur la zone de compression médullaire

Cas clinique 12 ++

Vous recevez en hospitalisation Madame V., 81 ans, pour lombalgies survenues 24 heures auparavant alors qu'elle déplaçait un fauteuil. Cette patiente est suivie pour une ostéoporose fracturaire depuis plusieurs années, avec une fracture de poignet droit il y a 5 ans et une fracture de cheville droite il y a quelques semaines. Son médecin lui avait prescrit un traitement par alendronate il y a 5 ans, qu'elle a interrompu pour mauvaise tolérance après quelques mois. Elle a par ailleurs un bloc auriculo-ventriculaire de haut degré pour lequel elle a bénéficié il y a 3 mois de la pose d'un pacemaker. Elle poursuit actuellement un traitement par Kardegic® 75 mg par jour.

À l'examen, l'état général est conservé mais la patiente signale une asthénie depuis quelques mois, associée à une perte de quelques kilos qu'elle explique par son hospitalisation récente en convalescence suite à la fracture de cheville. Vous retrouvez une douleur à la palpation des épineuses du rachis lombaire moyen, une raideur lombaire globale. L'examen neurologique est normal. Vous observez des œdèmes des membres inférieurs, modérés, symétriques. Le reste de l'examen clinique est sans particularité.

Voici une radiographie réalisée aux urgences.

**Question 1 – QRM**

Quels facteurs de risque de fracture pourriez-vous rechercher chez votre patiente ?

- A** ménopause avant l'âge de 40 ans
- B** intoxication tabagique

- C** indice de masse corporelle > 19 kg/m²
- D** antécédent de fracture de l'extrémité supérieure du fémur chez la mère de la patiente
- E** hypertension artérielle

Question 2 – QRM

Selon vous, y avait-il une indication à réaliser la radiographie présentée ci-dessus ?

- A** oui, car il s'agit d'une patiente âgée de 81 ans
- B** oui, car il s'agit d'une patiente ostéoporotique
- C** non, notamment car les lombalgies évoluent depuis 24 heures
- D** non, notamment car les douleurs sont apparues suite à un facteur déclenchant
- E** on ne peut pas répondre à la question posée car l'horaire inflammatoire ou mécanique des douleurs n'est pas précisé dans l'énoncé

Question 3 – QRM

Interprétez la radiographie.

- A** fracture vertébrale d'allure bénigne de L3
- B** arthrose articulaire postérieure lombaire pluri-étagée
- C** discopathie L5–S1
- D** signes compatibles avec une spondylodiscite L2–L3
- E** fracture vertébrale de L3 avec critères de malignité

Question 4 – QRM

Vous concluez à une fracture de L3 survenue dans les suites d'un effort de soulèvement, sans critères de malignité sur la radiographie standard. Demandez-vous un bilan biologique ? Si oui, pourquoi ?

- A** non, pas d'indication à réaliser un bilan biologique
- B** oui, pour rechercher une pathologie favorisant une ostéoporose
- C** oui, pour ne pas méconnaître un myélome multiple
- D** oui, pour ne pas méconnaître une fracture compliquant une métastase osseuse
- E** oui, pour vérifier la stabilité de la fracture vertébrale

Question 5 – QRM

Vous recevez les premiers résultats du bilan biologique : Hb = 10,9 g/dl, VGM = 88 μ³, leucocytes = 6900/mm³, plaquettes = 201 000/mm³, Na = 136 mEq/l, K = 4,3 mEq/l, Ca = 2,6 mmol/l, CRP = 5 mg/l, clairance de la créatinine = 55 ml/min, vitamine D = 32 ng/mL (N > 30), phosphorémie = 1 mmol/l, PTH = 65 pg/ml (N = 15–68), albuminémie 20 g/l.

Que pensez-vous du bilan phosphocalcique ?

- A** la PTH est adaptée
- B** le bilan phosphocalcique est normal
- C** il n'y a pas d'arguments pour une hyperparathyroïdie primitive
- D** il n'y a pas d'arguments pour une étiologie néoplasique pouvant être à l'origine de cette fracture vertébrale
- E** aucune réponse exacte

Question 6 – QRM

Quelles peuvent être les causes de l'hypoalbuminémie chez votre patiente ?

- A dénutrition
- B fuite rénale d'albumine
- C insuffisance hépatocellulaire
- D diarrhées exsudatives chroniques
- E processus néoplasique sous-jacent

Question 7 – QRU

L'échographie rénale ne retrouve pas de dilatation des cavités pyélocalicielles. La bandelette urinaire retrouve 3 croix de protéines, 2 croix de sang; la protéinurie sur échantillon est à 10 g/l. Il existe également une hypogammaglobulinémie à 3,1 g/l (N > 8).

Quel syndrome rénal suspectez-vous ?

- A aucun
- B syndrome d'insuffisance rénale chronique terminale
- C syndrome néphrotique impur
- D syndrome néphritique
- E syndrome tumoral

Question 8 – QRU

Vous transférez la patiente en néphrologie pour suite de la prise en charge. Une ponction-biopsie rénale est finalement réalisée et retrouve des arguments en faveur d'une amylose AL.

Quel examen demandez-vous pour confirmer le diagnostic évoqué qui pourrait expliquer l'ensemble du tableau clinique ?

- A IRM du rachis lombaire
- B TDM du rachis lombaire
- C myélogramme
- D biopsie de la vertèbre L3 pour analyse anatomopathologique
- E mammographie

Question 9 – QRM

Le diagnostic de myélome à chaînes légères se confirme. Quel bilan radiographique demandez-vous pour rechercher d'éventuelles atteintes osseuses du myélome ?

- A radiographies des mains et poignets
- B radiographies des humérus et fémurs
- C radiographies du crâne de face et profil
- D radiographies des jambes
- E radiographie de thorax avec étude du gril costal

Question 10 – QRM

Quelle(s) anomalie(s) évocatrice(s) de myélome recherchez-vous sur ce bilan radiologique ?

- A géodes d'hyperpression sous-chondrales
- B lacunes à l'emporte-pièce
- C lésions ostéolytiques
- D appositions périostées
- E érosions

Cas clinique 13 ++

Vous recevez en consultation un patient de 28 ans, qui souffre de lombalgies et cervicalgies depuis plus de 6 mois. Ce patient, manutentionnaire, n'a pas d'antécédent personnel particulier. Sa sœur est atteinte d'une spondyloarthrite. Les rachialgies sont apparues sans facteur déclenchant, sont maximales le matin et la nuit, et s'accompagnent d'une sensation de dérouil-

lage matinal d'environ 40 minutes. Les lombalgies irradient parfois dans les fesses. À l'examen clinique, la distance occiput-mur est de 2 cm, la distance menton-sternum de 6 cm, l'ampliation thoracique de 6 cm, l'indice de Schöber à 10 + 2 cm, la distance mains-sol à 30 cm. Les manœuvres de cisaillement des sacro-iliaques réveillent une douleur dans la fesse droite.

Question 1 – QRM

Les données de l'examen clinique sont en faveur :

- A d'une raideur du rachis lombaire
- B d'une raideur du rachis thoracique
- C d'une déformation du rachis cervical
- D d'une souffrance sacro-iliaque droite
- E d'une pathologie de hanche droite

Question 2 – QRM

Vous suspectez une spondyloarthrite axiale : sur quel(s) élément(s) ?

- A homme jeune
- B manutentionnaire
- C rachialgies inflammatoires
- D douleur sacro-iliaque
- E rachialgies évoluant depuis plus de 3 mois

Question 3 – QRU

Parmi les éléments biologiques suivants, lequel est le plus spécifique de spondyloarthrite axiale ?

- A élévation de la CRP
- B hyperleucocytose
- C absence d'anticorps antinucléaires
- D antigène HLA-B27
- E anticorps anti-CCP

Question 4 – QRM

Quel bilan radiographique demandez-vous à ce stade ?

- A radiographies de rachis thoracolombaire de face et profil
- B radiographies de bassin avec sacro-iliaques
- C radiographies des mains et poignets de face
- D radiographies des pieds et avant-pieds de face et trois quarts
- E radiographie de thorax

Question 5 – QRU

Le diagnostic de spondyloarthrite axiale est confirmé. Vous prescrivez un traitement par celecoxib par voie orale. Faut-il y associer un traitement par inhibiteur de la pompe à protons ?

- A oui
- B non

Question 6 – QRM

Quelles sont les propositions exactes concernant le mécanisme d'action et les propriétés du celecoxib ?

- A c'est un inhibiteur sélectif de la cyclo-oxygénase 2
- B il inhibe la synthèse des prostaglandines, comme tous les AINS
- C il exerce une activité antipyrétique et antalgique
- D il a moins d'activité antiagrégante plaquettaire que les AINS non sélectifs
- E il est moins pourvoyeur d'ulcères gastriques que d'autres AINS

Question 7 – QRM

Vous rédigez également une prescription de kinésithérapie. Qu'y mentionnez-vous ?

- A** travail d'étirements des muscles thoraco-lombo-pelvi-fémoraux
- B** travail de l'ampliation thoracique
- C** maintien des amplitudes du rachis
- D** apprentissage d'auto-exercices
- E** travail de lutte contre l'enraidissement des sacro-iliaques

Question 8 – QRM

Le patient revient vous voir quelques mois plus tard. Depuis votre dernière consultation, il a présenté des diarrhées glairo-sanglantes qui ont conduit au diagnostic de rectocolite hémorragique, actuellement bien contrôlée sous mésalazine (Pentasa®). Il vous interroge sur les possibilités de traitement de son rhumatisme.

Quels critères vont influencer votre décision thérapeutique ?

- A** BASDAI
- B** CRP
- C** présence d'une activité inflammatoire sur l'IRM des sacro-iliaques
- D** EVA globale selon le patient
- E** présence d'une activité inflammatoire sur l'IRM rachidienne

Question 9 – QRM

Parmi les items suivants, lequel (lesquels) est (sont) évalué(s) dans le score de BASDAI ?

- A** EVA douleur au niveau du rachis
- B** EVA douleur en périphérie
- C** durée du dérouillage matinal
- D** CRP ou VS
- E** EVA fatigue

Question 10 – QRM

Vous jugez sa pathologie rhumatologique mal contrôlée. Que proposez-vous au patient ?

- A** introduction d'un traitement anti-TNF α
- B** corticothérapie *per os*
- C** essai d'un nouvel AINS
- D** introduction de méthotrexate
- E** infiltrations de dérivés cortisonés

Question 11 – QRU

Vous proposez un traitement par anti-TNF α , l'infliximab. Quel est le principal risque de ce traitement ?

- A** risque néoplasique
- B** risque de perforation digestive
- C** risque de psoriasis
- D** risque infectieux
- E** risque de lupus induit

Question 12 – QRM

Compte tenu du risque infectieux sous anti-TNF α , vous prenez certaines dispositions pour tenter de diminuer la survenue d'événements infectieux. Quelles sont-elles ?

- A** mise à jour du calendrier vaccinal, incluant la vaccination antipneumococcique
- B** suivi buccodentaire régulier
- C** suivi dermatologique régulier
- D** dépistage d'une tuberculose latente avant d'instaurer le traitement
- E** sérologies VIH, VHB et VHC avant la mise en route du traitement

Question 13 – QRM

Le patient vous informe également qu'il est de plus en plus gêné d'un point de vue professionnel. Quelles mesures pouvez-vous lui proposer ?

- A** constitution d'un dossier de travailleur handicapé
- B** évaluer les possibilités d'adaptation du poste de travail
- C** évaluer les possibilités de reclassement professionnel
- D** arrêt de travail prolongé
- E** consultation avec son médecin du travail

Cas clinique 14 ++

Monsieur G., 68 ans, consulte aux urgences pour une douleur du genou droit, résistante aux antalgiques de palier 1. Il vous explique que les douleurs sont apparues il y a quelques semaines, sans traumatisme, et s'aggravent progressivement depuis. Il commence à être gêné pour marcher et également pour dormir, les douleurs le réveillant plusieurs fois par nuit. Il est suivi pour un cancer pulmonaire lobaire supérieur droit et est en cours de chimiothérapie. Il pèse 60 kg pour une taille d'1,70 m. À l'examen, le genou n'est pas tuméfié ni inflammatoire. Il n'y a pas de choc rotulien, les amplitudes sont conservées et la mobilisation indolore. Il n'y a pas de limitation passive des amplitudes de hanche droite, mais la flexion est douloureuse en fin de mouvement. Vous remarquez que le patient n'arrive pas à décoller le talon droit du lit de façon active et qu'il doit soulever son membre inférieur droit à l'aide de ses mains pour descendre du lit par exemple. L'examen neurologique est normal par ailleurs.

Question 1 – QRU

Votre patient n'arrive pas à décoller le talon du lit en gardant la jambe tendue lorsqu'il est en décubitus dorsal. Quel est ce syndrome ?

- A** un syndrome de déficit moteur proximal
- B** un syndrome douloureux de hanche droite
- C** une cruralgie déficitaire
- D** un syndrome d'impotence clinostatique
- E** un syndrome psychogène

Question 2 – QRU

De quelle atteinte anatomique témoigne-t-il le plus fréquemment ?

- A** atteinte du nerf crural
- B** atteinte de la diaphyse fémorale
- C** atteinte du cotyle
- D** atteinte du muscle psoas
- E** atteinte du muscle quadriceps

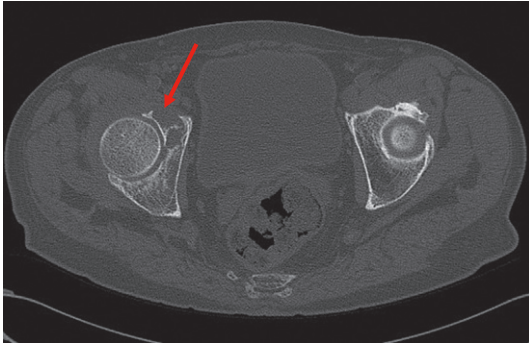
Question 3 – QRM

Comment expliquez-vous les douleurs de genou ?

- A** probable gonarthrose
- B** probable syndrome fémoropatellaire
- C** probable cruralgie
- D** probable douleur projetée de hanche
- E** probable métastase osseuse de l'extrémité distale du fémur

Question 4 – QRM

Vous réalisez l'examen suivant.



De quel examen s'agit-il ?

- A** scanner de bassin passant par les têtes fémorales
- B** scanner de bassin en fenêtre osseuse
- C** IRM de bassin passant par les têtes fémorales
- D** IRM de bassin en séquence T2
- E** scanner des sacro-iliaques

Question 5 – QRM

À quoi correspond vraisemblablement l'anomalie indiquée par la flèche ?

- A** métastase osseuse du cotyle droit
- B** géodes d'hyperpression dans le cadre d'une coxarthrose droite
- C** myélome multiple
- D** abcès du cotyle
- E** érosion du cotyle témoignant d'une arthrite destructrice

Question 6 – QRM

Voici les résultats du bilan biologique : calcémie = 2,6 mmol/l, phosphorémie = 1 mmol/l, vitamine D normale, PTH effondrée, calciurie = 300 mg/24 heures ; créatininurie = 900 mg/24 heures, fonction rénale normale, albuminémie = 32 g/l.

Parmi les propositions suivantes concernant le bilan biologique, lesquelles sont exactes ?

- A** calcémie normale
- B** hypercalciurie
- C** hyperphosphorémie
- D** PTH inadaptée
- E** hypoalbuminémie

Question 7 – QRM

Quels sont les deux mécanismes spécifiques aux pathologies néoplasiques pouvant être à l'origine d'une hypercalcémie ?

- A** hyperparathyroïdie primaire
- B** hyperparathyroïdie secondaire
- C** insuffisance rénale
- D** hypercalcémie humorale par sécrétion de PTHrp
- E** lyse osseuse par envahissement osseux par des cellules tumorales

Question 8 – QRM

Vous confirmez qu'il s'agit bien d'une métastase osseuse de la néoplasie pulmonaire active. Les modalités de prise en charge thérapeutique de cette lésion reposent sur différents éléments : lesquels ?

- A** la nature du cancer primitif
- B** la douleur
- C** le risque de fracture
- D** les conclusions d'une réunion de concertation pluridisciplinaire
- E** le souhait du patient

Question 9 – QRM

De manière générale, en cas de métastase osseuse, de quels moyens thérapeutiques disposez-vous pour diminuer la douleur et/ou le risque de fracture ?

- A** vertébroplastie percutanée
- B** stabilisation chirurgicale
- C** traitement par inhibiteurs de la résorption osseuse
- D** radiothérapie externe stéréotaxique
- E** traitement général de la néoplasie primitive

Cas clinique 15 +++

Vous recevez en consultation une patiente de 55 ans qui présente des arthralgies inflammatoires des mains et poignets depuis 3 semaines. Votre patiente n'a pas d'antécédent particulier en dehors d'un tabagisme actif à 20 paquets-années et ne prend aucun traitement. À l'examen, votre patiente est apyrétique. Plusieurs métacarpophalangiennes (MCP) et interphalangiennes proximales (IPP) sont douloureuses à la pression, tandis qu'il n'y a pas de douleur au niveau des interphalangiennes distales (IPD). Il n'y a pas de synovite, pas d'enthésite, pas de dactylite. Le reste de l'examen clinique est sans particularité. Il s'y associe un syndrome inflammatoire biologique modéré.

Question 1 – QRM

À ce stade, quel(s) diagnostic(s) peut (peuvent) être évoqué(s) ?

- A** infection à parvovirus B19
- B** polyarthrite rhumatoïde débutante
- C** spondyloarthrite périphérique débutante
- D** mononucléose
- E** syndrome de Gougerot-Sjögren

Question 2 – QRM

Pour orienter votre diagnostic, quels examens biologiques demandez-vous ?

- A** facteur rhumatoïde et anticorps anti-CCP
- B** anticorps antinucléaires
- C** sérologie parvovirus B19
- D** sérologies des hépatites B et C
- E** recherche d'une protéinurie

Question 3 – QRM

Quels examens d'imagerie demandez-vous ?

- A** radiographies des mains et poignets de face
- B** radiographie de thorax de face
- C** radiographies des pieds de face et trois quarts
- D** scintigraphie osseuse
- E** radiographies des sacro-iliaques

Question 4 – QRM

Les radiographies demandées sont normales. Vous concluez à des arthralgies d'origine virale et proposez un traitement symptomatique par antalgiques et AINS.

La patiente revient vous voir en consultation 6 mois plus tard car les douleurs persistent. Elles siègent au niveau des mains et poignets, et touchent désormais les genoux et les pieds. Il existe un dérouillage matinal de près d'une heure et, parfois, des réveils nocturnes douloureux. À l'examen clinique, l'état général est conservé. Cinq articulations sont tuméfiées (trois MCP, une IPP, un genou), dix sont douloureuses (MCP, IPP, genoux). Le reste de l'examen est inchangé. Il persiste un syndrome inflammatoire biologique.

Quelle(s) est (sont) votre (vos) hypothèse(s) diagnostique(s) la (les) plus probable(s) ?

- A** syndrome de Gougerot-Sjögren
- B** polyarthrite rhumatoïde
- C** spondyloarthrite périphérique
- D** polyarthrite septique
- E** arthrose digitale en poussée

Question 5 – QRM

Vous suspectez une polyarthrite rhumatoïde débutante. Quel(s) élément(s) de l'interrogatoire vous a (ont) fait évoquer ce diagnostic ?

- A** période de « périménopause »
- B** infection virale quelque mois auparavant
- C** sexe féminin
- D** intoxication tabagique
- E** arthralgies d'horaires inflammatoire

Question 6 – QRM

Quel(s) élément(s) de votre examen vous oriente(nt) vers une polyarthrite rhumatoïde ?

- A** atteinte asymétrique
- B** atteinte des petites articulations
- C** présence de synovites
- D** atteinte bilatérale
- E** absence de syndrome sec

Question 7 – QRM

Quel(s) examen(s) radiographique(s) demandez-vous à ce stade ?

- A** aucun, car toutes les radiographies ont été réalisées 6 mois auparavant
- B** radiographies des mains et poignets de face
- C** radiographies de rachis thoracolombaire
- D** radiographies des sacro-iliaques
- E** radiographies des pieds de face et des avant-pieds de trois quarts

Question 8 – QRU

Sur quelle incidence radiographique retrouve-t-on classiquement les atteintes radiographiques précoces de la polyarthrite rhumatoïde ?

- A** radiographies des mains de face
- B** radiographies de rachis cervical
- C** radiographies des pieds de face
- D** radiographies des avant-pieds de trois quarts
- E** radiographies de l'articulation la plus douloureuse

Question 9 – QRM

Pourquoi demandez-vous systématiquement une radiographie de thorax au cours du bilan initial de votre patiente ?

- A** afin de ne pas méconnaître une pneumopathie interstitielle compliquant la polyarthrite rhumatoïde (même en l'absence de signes cliniques)
- B** pour ne pas méconnaître une connectivite, diagnostic différentiel de la polyarthrite rhumatoïde
- C** pour le bilan préthérapeutique
- D** pour rechercher des signes de péricardite compliquant la polyarthrite rhumatoïde
- E** pour rechercher des lacunes costales

Question 10 – QRU

Parmi les éléments biologiques suivants, lequel est le plus spécifique d'une polyarthrite rhumatoïde ?

- A** élévation de la CRP
- B** présence d'anticorps antinucléaires
- C** présence d'anticorps anti-CCP
- D** présence de facteurs rhumatoïdes
- E** présence de l'antigène HLA-B27

Question 11 – QRU

Le bilan biologique retrouve un syndrome inflammatoire (VS à 20 mm à la 1^{re} heure, CRP à 25 mg/l), le facteur rhumatoïde et les anti-CCP sont positifs à taux élevés. Il n'y a pas d'anticorps antinucléaires. Le reste du bilan biologique est normal. Les radiographies réalisées sont normales.

Confirmez-vous le diagnostic de polyarthrite rhumatoïde ?

- A** oui
- B** non

Question 12 – QRM

Vous confirmez le diagnostic de polyarthrite rhumatoïde et l'annoncez à la patiente. Elle vous demande ce qu'est cette pathologie et si c'est grave. Que lui répondez-vous ?

- A c'est un rhumatisme inflammatoire chronique
- B c'est une pathologie caractérisée par les synovites (inflammation de la membrane synoviale)
- C elle n'atteint que les articulations
- D elle peut parfois être responsable de déformations et destructions des articulations
- E elle est associée à une augmentation de la morbi-mortalité cardiovasculaire

Question 13 – QRM

Quel(s) est (sont) le(s) facteur(s) de mauvais pronostic que vous identifiez chez votre patiente ?

- A présence d'un syndrome inflammatoire biologique
- B présence d'anticorps anti-CCP et de facteurs rhumatoïdes à taux élevés
- C sexe féminin
- D absence d'érosions radiographiques
- E âge 55 ans

Question 14 – QRM

La patiente vous demande si c'est une maladie génétique et si ses enfants vont avoir la même maladie qu'elle. Que lui répondez-vous ?

- A il s'agit d'une maladie héréditaire
- B il existe un faible risque que ses enfants développent une polyarthrite rhumatoïde
- C la maladie est plus fréquente dans la famille d'un patient atteint que dans la population générale
- D il s'agit d'une maladie autosomique récessive
- E il faudra faire un dépistage de la maladie chez ses enfants (bilan biologique et radiographique), même s'ils sont asymptomatiques

Question 15 – QRM

Parmi les traitements suivants, quel(s) traitement(s) de fond pouvez-vous proposer à votre patiente à ce stade ?

- A AINS
- B corticothérapie
- C méthotrexate
- D léflunomide
- E anti-TNF α

Cas clinique 16 ++

Vous êtes appelé(e) aux urgences pour avis concernant Monsieur N., 35 ans, qui consulte en raison de sciatalgies bilatérales très douloureuses. Les antécédents sont marqués par une sciatique droite ancienne, des lombalgies chroniques, un psoriasis cutané et des épisodes de douleurs des chevilles et de genoux il y a quelques années, d'évolution favorable sous AINS. Il vous signale également que son père est atteint d'une maladie de Crohn. Les douleurs actuelles ont commencé progressivement 1 semaine auparavant et se sont aggravées depuis pour devenir difficilement supportables, malgré un traitement par myorelaxant, paracétamol et tramadol. L'EVA douleur est à 7/10. Elles sont situées dans les fesses et irradient à la face postérieure des cuisses pour s'arrêter au-dessus des genoux. En l'interrogeant, vous

apprenez également qu'il présente des douleurs sous les talons le matin pendant les premiers pas, qui ont tendance à s'améliorer au cours de la matinée. À l'examen, l'état général est conservé, le patient est apyrétique. Vous retrouvez un syndrome rachidien lombaire important, sans signe de la cassure. Les manœuvres de Lasègue et Lasègue croisé sont négatives ; en revanche, vous reproduisez les douleurs du patient à la palpation en pleine fesse et lors des mouvements de flexion, rotation externe et abduction de hanches. Tous les réflexes ostéotendineux sont perçus ; l'examen neurologique est normal. Les radiographies de rachis lombaire et de bassin sont sans particularités.

Question 1 – QRU

Quelle atteinte anatomique est probablement à l'origine des sciatalgies du patient ?

- A les hanches
- B les racines sciatiques S1
- C les sacro-iliaques
- D les diaphyses fémorales
- E le muscle grand fessier

Question 2 – QRM

Vous vous orientez vers une douleur d'origine sacro-iliaque. Quels éléments vous orientent vers une douleur de la sacro-iliaque et non une atteinte radicaire S1 ?

- A trajet douloureux tronqué au genou
- B réflexes ostéotendineux achilléens bilatéraux et symétriques
- C douleurs au test de Faber
- D absence de signes de conflit discoradiculaire
- E association aux talalgies inflammatoires

Question 3 – QRU

Selon vous, à quoi sont liées les talalgies de votre patient ?

- A fracture de fatigue du calcaneum
- B arthrite de cheville
- C aponévrosite plantaire inflammatoire
- D tendinite achilléenne
- E dactylite

Question 4 – QRM

Quel bilan biologique demandez-vous à ce stade ?

- A NFS
- B CRP, VS
- C facteur rhumatoïde
- D anticorps anti-CCP
- E HLA-B27

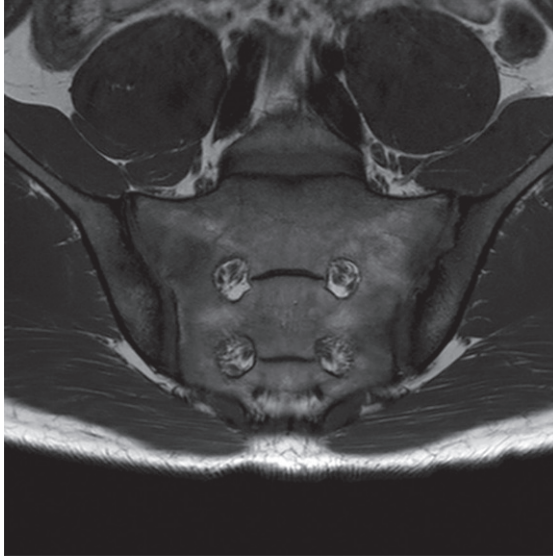Question 5 – QRM

Quel bilan morphologique demandez-vous ?

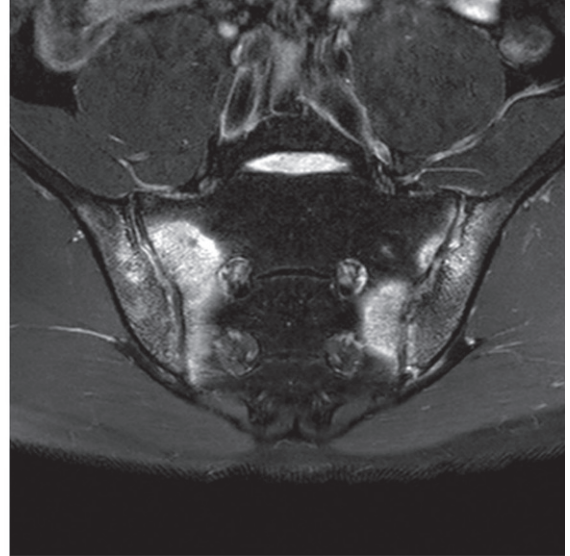
- A radiographies des mains et poignets de face
- B scanner de rachis lombaire et des sacro-iliaques
- C IRM des sacro-iliaques
- D scintigraphie osseuse
- E radiographies des pieds de face et profil

Question 6 – QRM

Vous faites réaliser une IRM des sacro-iliaques, dont une coupe en T1 et une en T2 vous sont présentées.



Séquence T1



Séquence T2

Parmi les propositions suivantes, lesquelles sont exactes ?

- A** il existe un hyposignal des berges des sacro-iliaques en séquence T1
- B** il existe un œdème osseux des berges iliaques et sacrées des sacro-iliaques
- C** il existe une hyperdensité des berges des sacro-iliaques en séquence T2
- D** il existe un rehaussement de l'hyposignal après injection de gadolinium
- E** il existe une sacro-iliite bilatérale

Question 7 – QRM

Vous rattachez les douleurs actuelles à une sacro-iliite bilatérale inflammatoire. Avec les éléments en votre possession à ce stade, le diagnostic de spondyloarthrite peut-il être confirmé ?

- A** non
- B** oui

Question 8 – QRM

Quelle prise en charge proposez-vous au patient pour les prochains jours ?

- A** hospitalisation
- B** AINS IV
- C** corticothérapie orale
- D** infiltration épidurale
- E** inhibiteurs de la pompe à protons

Question 9 – QRM

Votre patient vous demande si ses enfants seront atteints de sa pathologie. Que lui répondez-vous ?

- A** il existe un terrain génétique favorisant
- B** le risque que ses enfants développent une spondyloarthrite est faible
- C** il n'y a pas d'indication à rechercher systématiquement le HLA-B27 chez les enfants d'un patient porteur de spondyloarthrite

D ses enfants ont environ 50 % de risque de développer une spondyloarthrite

E il faudra rechercher le HLA-B27 chez ses enfants lorsqu'ils auront plus de 18 ans et s'ils donnent leur accord

Question 10 – QRM

Il souhaite savoir quel sera le traitement de son rhumatisme à la sortie de son hospitalisation, quand la poussée sera résolue. Que lui répondez-vous ?

- A** aucun traitement ne sera nécessaire
- B** AINS *per os* en cure courte ou au long cours
- C** méthotrexate
- D** corticothérapie *per os* en cure courte
- E** biothérapie de type anti-TNF α

Cas clinique 17 +

Un patient de 76 ans est admis aux urgences en raison de lombalgies et douleurs du membre inférieur gauche. Les douleurs sont apparues quelques semaines auparavant, sans facteur déclenchant. Elles se sont aggravées progressivement et sont désormais permanentes, responsables de réveils nocturnes. Les principaux antécédents du patient sont un rétrécissement aortique, un épisode de lombosciatique droite quelques années auparavant, des lombalgies chroniques. Les douleurs actuelles sont situées au niveau du rachis lombaire bas et irradient dans le membre inférieur gauche (fesse, face latérale de cuisse, face latérale de jambe, dos du pied). À l'examen clinique, la température est à 38,4 °C. La palpation des épineuses lombaires basses est douloureuse, le rachis lombaire est raide. À gauche, la manœuvre de Lasègue réveille la douleur lombaire du patient. Il existe un déficit moteur au niveau du membre inférieur gauche, avec une force motrice diminuée contre résistance. La protopathie est normale, le réflexe

achilléen droit n'est pas perçu. Il n'y a pas de troubles sphinctériens. La flexion complète de la hanche gauche déclenche des douleurs lombaires, les amplitudes articulaires sont conservées. Vous retrouvez par ailleurs un souffle systolique maximal au foyer aortique irradiant dans les carotides. Il n'y a pas de signes d'insuffisance cardiaque droite ni gauche. Il existe un syndrome inflammatoire biologique avec hyperleucocytose à PNN et élévation de la CRP.

Question 1 – QRM

À quoi correspondent les douleurs du membre inférieur gauche ?

- A une douleur de hanche gauche
- B une sacro-iliite gauche
- C une sciatique L5 gauche d'allure commune
- D une sciatique L5 gauche d'allure secondaire
- E une sciatique S1 gauche d'allure secondaire

Question 2 – QRM

Sur quel(s) chef(s) musculaire(s) et comment avez-vous particulièrement recherché le déficit moteur chez ce patient présentant une sciatique L5 gauche ?

- A sur les fléchisseurs plantaires du pied
- B sur les releveurs du pied
- C sur le moyen fessier
- D en testant la flexion de la hanche sur le tronc
- E en testant l'abduction du pied

Question 3 – QRM

Quelles sont vos deux hypothèses étiologiques principales pour expliquer cette lombosciatique L5 gauche ?

- A rétrécissement foraminaux L5S1 gauche d'origine arthrosique
- B spondylodiscite infectieuse lombaire
- C métastase osseuse au niveau du rachis lombaire
- D spondylarthrite ankylosante
- E hernie discale paramédiane (postéro-latérale) L4L5 gauche

Question 4 – QRM

Vous suspectez une spondylodiscite infectieuse lombaire. Parmi les propositions suivantes concernant l'antibiothérapie chez ce patient, laquelle (lesquelles) est (sont) exacte(s) ?

- A vous débutez une bi-antibiothérapie probabiliste en urgence
- B vous débutez une antibiothérapie probabiliste s'il existe des germes à l'examen direct de l'ECBU
- C vous débutez une antibiothérapie probabiliste s'il existe des germes à l'examen direct de l'ECBC
- D vous débutez une antibiothérapie dès la mise en évidence d'un germe sur les hémocultures
- E l'antibiothérapie ne sera débutée qu'après documentation microbiologique par ponction-biopsie discovertébrale

Question 5 – QRM

Trois hémocultures retrouvent un coccus Gram-positif en chaînette. Quels sont les deux principaux germes susceptibles d'être en cause ?

- A *Staphylococcus aureus*
- B *Staphylococcus epidermidis*

- C *Listeria monocytogenes*
- D *Enterococcus faecalis*
- E *Streptococcus pneumoniae*

Question 6 – QRU

Parmi les examens suivants, lequel vous paraît le plus urgent dans ce contexte ?

- A TDM du rachis lombaire
- B IRM du rachis lombaire
- C électromyogramme
- D échocardiographie transœsophagienne
- E scintigraphie osseuse au technétium

Question 7 – QRM

Vous demandez une échocardiographie. Quel(s) signe(s) y recherchez-vous ?

- A végétations
- B rupture de cordage
- C troubles de la conduction
- D abcès septal
- E dissection aortique

Question 8 – QRU

Quel examen proposez-vous à votre patient pour confirmer le diagnostic de spondylodiscite ?

- A scintigraphie osseuse
- B TEP-scanner
- C IRM du rachis lombaire
- D TDM du rachis lombaire
- E ponction-biopsie discovertébrale L5S1

Question 9 – QRM

Vous demandez une IRM du rachis lombaire. Qu'allez-vous rechercher sur cet examen pour expliquer l'atteinte radiculaire de votre patient ?

- A un signal de souffrance médullaire
- B une épidurite compressive
- C des constructions osseuses témoins de l'évolution naturelle de la spondylodiscite au contact de la racine L5 gauche
- D une anomalie de signal du plateau vertébral au contact de la racine L5 gauche
- E une hernie discale L5S1 foraminale droite

Question 10 – QRM

Vous traitez votre patient de manière adaptée. Quatre semaines après le début de l'antibiothérapie, alors que l'évolution clinique et biologique était jusqu'alors favorable, votre patient développe une monoarthrite de genou associée à la réapparition d'un syndrome inflammatoire. Le reste de l'examen clinique est sans particularité en dehors du souffle cardiaque connu. Que faites-vous ?

- A une IRM de rachis de contrôle en urgence
- B une échocardiographie de contrôle en urgence
- C une échographie de genou
- D une ponction articulaire au niveau de genou
- E vous élargissez l'antibiothérapie

Question 11 – QRM

Quelle(s) est (sont) votre (vos) hypothèse(s) diagnostique(s) pour expliquer cette monoarthrite de genou ?

- A une arthrite microcristalline
- B une arthrite septique

- C une hémarthrose
- D une poussée congestive d'arthrose
- E une algodystrophie

Question 12 – QRU

Il s'agissait finalement d'une arthrite goutteuse, dont l'évolution a été rapidement favorable. Il s'agissait du premier épisode du patient, qui ne présente par ailleurs pas d'altération de la fonction rénale, pas de tophus, pas d'anomalie de l'hémogramme. L'uricémie était à 65 mg/l en fin de crise. Instaurez-vous un traitement de fond hypo-uricémiant ?

- A oui
- B non

Cas clinique 18 +

Vous recevez en hospitalisation une patiente de 67 ans qui présente des cervicalgies, des douleurs des épaules et hanches, des myalgies des ceintures. Elle n'a aucun antécédent et ne prend aucun traitement. Les douleurs ont débuté rapidement il y a environ 1 mois. Elles sont maximales en fin de nuit, occasionnant plusieurs réveils nocturnes douloureux, et sont responsables d'un dérouillage matinal de plusieurs heures. La patiente est particulièrement gênée le matin, notamment pour lever les bras pour se coiffer par exemple. Elle a perdu 3 kg en 1 mois et signale une asthénie inhabituelle. Il n'y a aucun autre signe fonctionnel. À l'examen, il n'y a pas d'arthrite ou synovite. Les épaules sont douloureuses mais non enraidies. Il n'y a pas de déficit moteur. Le reste de l'examen est sans particularité.

Question 1 – QRM

À ce stade, quelle(s) hypothèse(s) diagnostique(s) évoquez-vous ?

- A pseudopolyarthrite rhizomélique
- B polyarthrite rhumatoïde à début rhizomélique
- C dermatopolymyosite
- D spondyloarthrite axiale et périphérique
- E rhumatisme à pyrophosphate de calcium dihydraté (PPCD)

Question 2 – QRM

Dans l'hypothèse d'une pseudopolyarthrite rhizomélique, quels signes évocateurs de maladie de Horton recherchez-vous ?

- A céphalées temporales
- B hyperesthésie du cuir chevelu
- C douleurs de la mâchoire survenant à la mastication
- D troubles visuels
- E signes vasculaires dans le territoire carotidien interne

Question 3 – QRM

Quelle(s) est (sont) la (les) anomalie(s) biologique(s) qu'on peut rencontrer au cours d'un syndrome inflammatoire chronique ?

- A diminution du fibrinogène
- B hypoalbuminémie
- C thrombopénie
- D hyper- α_1 -globulinémie
- E hyper- α_2 -globulinémie

Question 4 – QRM

Quel bilan iconographique demandez-vous ?

- A radiographies des épaules et hanches
- B radiographies des mains et poignets
- C radiographies des pieds de face et avant-pieds de trois quarts
- D radiographies de rachis thoracolombaire et sacro-iliaques
- E radiographie de thorax

Question 5 – QRM

Quels sont les objectifs du bilan paraclinique que vous demandez ?

- A éliminer une polyarthrite rhumatoïde
- B éliminer une pseudopolyarthrite rhizomélique paranéoplasique
- C bilan pré-méthotrexate
- D bilan pré-corticothérapie
- E bilan pré-anti-TNF α

Question 6 – QRM

À l'issue de ce bilan, vous retenez le diagnostic de pseudopolyarthrite rhizomélique sans maladie de Horton associée. Vous instaurez une corticothérapie. La réalisation d'une tomographie par émission de positons au ^{18}F FDG (TEP-scanner) pourrait être intéressante pour :

- A éliminer une aortite qui témoignerait d'une maladie de Horton associée
- B rechercher des bursites au niveau des épaules qui conforteraient de diagnostic de pseudopolyarthrite rhizomélique
- C éliminer une étiologie paranéoplasique à cette pseudopolyarthrite rhizomélique
- D rechercher des bursites interépineuses pouvant conforter le diagnostic de pseudopolyarthrite rhizomélique

Question 7 – QRM

Parmi les propositions suivantes concernant la corticothérapie de votre patiente, laquelle (lesquelles) est (sont) exacte(s) ?

- A vous réalisez des bolus IV de Solumédrol® suivis d'une corticothérapie orale
- B la durée de traitement sera de quelques semaines
- C la décroissance progressive sera autorisée en fonction de l'évolution du syndrome inflammatoire
- D vous répartissez la posologie journalière en trois prises : une le matin, une le midi, une le soir
- E il faut prendre le traitement à jeun

Question 8 – QRM

Vous instaurez une corticothérapie à 20 mg par jour d'équivalent prednisone. Vous expliquez à la patiente que l'efficacité devrait être rapide, de l'ordre de quelques jours. En l'absence d'amélioration sous 20 mg par jour d'équivalent prednisone, que devez-vous évoquer ?

- A une mauvaise observance
- B une pseudopolyarthrite rhizomélique associée à une néoplasie sous-jacente
- C une maladie de Horton associée
- D une erreur diagnostique

Question 9 – QRM

Vous expliquez à votre patiente que la corticothérapie peut induire une ostéoporose. Parmi les propositions suivantes concernant l'ostéoporose cortico-induite, laquelle (lesquelles) est (sont) exacte(s) ?

- A** une ostéodensitométrie n'est pas nécessaire puisqu'elle ne modifiera pas la conduite à tenir thérapeutique
- B** un traitement par bisphosphonate est d'emblée indiqué chez votre patiente
- C** une supplémentation vitaminocalcique est d'emblée indiquée
- D** en cas d'apparition de fracture ostéoporotique, la corticothérapie devra être interrompue
- E** un traitement de fond anti-ostéoporotique ne sera débuté qu'en cas de $T\text{-score} < -2,5$ DS

Question 10 – QRM

Vous revoyez la patiente quelque temps plus tard. La corticothérapie est poursuivie à une dose journalière de 10 mg par jour. Un bilan biologique récent révèle la réapparition d'un syndrome inflammatoire, pour la première fois depuis le début du traitement. Quelles peuvent en être les causes ?

- A** infection intercurrente
- B** mauvaise observance thérapeutique
- C** réévolutivité de la pseudopolyarthrite rhizomélique
- D** décroissance trop rapide de la corticothérapie
- E** thrombose veineuse profonde

Cas clinique 19 ++

Un homme de 60 ans, ancien métallurgiste, se présente aux urgences pour douleurs lombaires. Les antécédents principaux de ce patient sont un diabète de type 2 traité par biguanide, une HTA mal équilibrée sous amlodipine, un éthylysme chronique, un tabagisme estimé à 10 paquets-années. Les douleurs ont débuté progressivement il y a plus de 3 semaines, sans facteur déclenchant, et sont de plus en plus intenses, occasionnant désormais plusieurs réveils nocturnes. Le patient signale une perte de 2 kg depuis le début des douleurs.

À l'examen, l'hémodynamique est stable, le patient est fébrile à 38,2 °C. Il existe une raideur lombaire importante. Le testing musculaire est à 5/5 aux quatre membres, il n'y a pas de troubles sphinctériens. Les réflexes ostéotendineux achilléens ne sont pas perçus. Les bruits du cœur sont réguliers, sans souffle audible.

Le bilan biologique réalisé aux urgences est le suivant : Hb = 12 g/dl, VGM = 97 μm^3 , plaquettes = 200 000/ mm^3 , clairance de la créatinine = 55 ml/min, $\gamma\text{-GT}$ = 2 fois la normale, TGO, TGP, PAL et bilirubines normales. Vous suspectez une spondylodiscite infectieuse lombaire.

Question 1 – QRU

Quel examen d'imagerie vous paraît le plus pertinent ?

- A** radiographies de rachis lombaire de face et profil
- B** scanner de rachis lombaire avec injection de produit de contraste
- C** IRM rachidienne avec injection de produit de contraste
- D** scintigraphie osseuse
- E** TEP-scanner

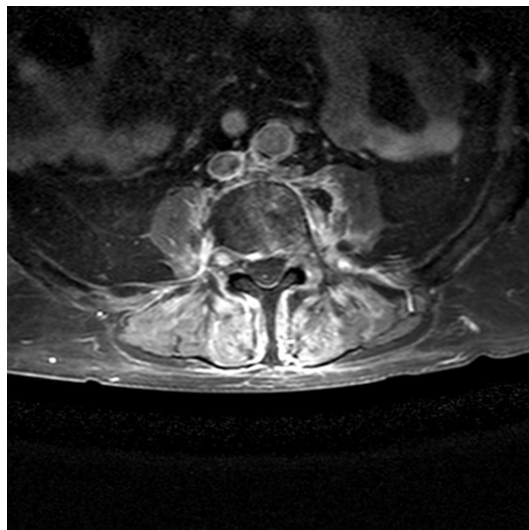
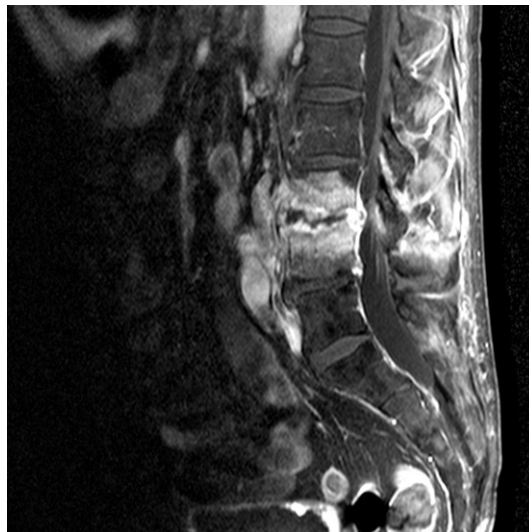Question 2 – QRM

Vous proposez une IRM rachidienne injectée. Quelle(s) éventuelle(s) contre-indication(s) à cet examen identifiez-vous chez ce patient ?

- A** risque de corps étrangers métalliques intraorbitaires
- B** traitement par biguanide
- C** insuffisance rénale modérée
- D** hyperthermie

Question 3 – QRM

Vous faites réaliser l'IRM de rachis lombaire dont certaines coupes sont présentées ci-dessous.

**Question 1 – QRU**

Quel examen d'imagerie vous paraît le plus pertinent ?

Parmi les propositions suivantes concernant ces coupes, laquelle (lesquelles) est (sont) exacte(s) ?

- A** hypersignaux en séquence T2 du disque intervertébral L3–L4 et des plateaux vertébraux adjacents
- B** présence d'une épидурite
- C** abcès du psoas gauche
- D** érosions en miroir des plateaux vertébraux adjacents au disque L3-L4
- E** fracture vertébrale pathologique de L3

Question 4 – QRM

L'aspect est donc évocateur d'une spondylodiscite infectieuse L3L4 avec abcès du psoas gauche pour lequel il n'est pas retenu d'indication de drainage. Quelle prise en charge thérapeutique proposez-vous dans l'immédiat ?

- A** encourager les apports hydriques *per os*, au moins 1,5 litre par jour
- B** bi-antibiothérapie probabiliste par voie intraveineuse
- C** repos au fauteuil
- D** énoxaparine à 0,01 ml/kg/12 heures (soit 100 UI/kg/12 heures)
- E** prise en charge chirurgicale en urgence devant le risque neurologique

Question 5 – QRM

En l'absence de documentation microbiologique et de signes de gravité, vous ne débutez pas d'antibiothérapie dans l'immédiat. Après plusieurs jours, toutes les hémocultures prélevées restent stériles. Vous envisagez de réaliser une ponction-biopsie discovertébrale. Le patient vous demande comment se déroule ce geste. Que lui répondez-vous ?

- A** la plupart du temps au bloc opératoire
- B** la plupart du temps réalisé par un chirurgien spécialiste du rachis
- C** la plupart du temps sous anesthésie générale
- D** la plupart du temps sous anesthésie locale
- E** sous guidage scopique ou scannographique en général

Question 6 – QRU

Les prélèvements réalisés au cours du geste permettent d'identifier le germe le plus fréquemment rencontré au cours de cette pathologie. Quel aspect a-t-il à l'examen direct ?

- A** cocci Gram-positif
- B** cocci Gram-négatif
- C** bacille Gram-positif
- D** bacille Gram-négatif

Question 7 – QRM

L'identification confirme qu'il s'agit d'un *S. aureus* sensible à la méticilline. Vous débutez une antibiothérapie. Parmi les propositions suivantes, laquelle (lesquelles) est (sont) exacte(s) ?

- A** antibiothérapie pour une durée de 4 semaines
- B** antibiothérapie pour une durée de 6 à 12 semaines
- C** bi-antibiothérapie incluant l'amoxicilline compte tenu de la sensibilité de *S. aureus* à cette molécule
- D** bi-antibiothérapie pouvant associer initialement une pénicilline M et un aminoside

- E** antibiothérapie par voie intraveineuse pendant toute la durée du traitement étant donné le terrain immunodéprimé du patient

Question 8 – QRM

Quels seront les paramètres cliniques de surveillance de l'efficacité de votre traitement lors de l'hospitalisation ?

- A** examen neurologique quotidien
- B** suivi de la température
- C** EVA douleur
- D** BASDAI
- E** indice de Schöber pour suivi de la raideur du rachis lombaire

Question 9 – QRM

Quel(s) examen(s) paraclinique(s) vous permettra (permettront) d'évaluer l'efficacité de votre prise en charge ?

- A** NFS, CRP
- B** radiographies de rachis lombaire
- C** contrôle de la ponction-biopsie discovertébrale
- D** scintigraphie osseuse
- E** dosage du taux résiduel (creux) plasmatique d'aminoside

Question 10 – QRM

Quelle prise en charge rééducative proposez-vous d'emblée ?

- A** entretien musculaire des membres inférieurs en isométrie au lit
- B** travail de la marche
- C** drainages lymphatiques pour favoriser le retour veineux
- D** lutte contre les rétractions vicieuses des articulations des membres inférieurs
- E** aucune prise en charge en kinésithérapie dans l'immédiat

Cas clinique 20 +

Vous recevez en hospitalisation un patient de 68 ans adressé pour suspicion d'arthrite septique du genou droit. Les principaux antécédents du patient sont marqués par une hypertension artérielle bien équilibrée depuis une augmentation récente de posologie du furosémide (Lasilix®), un diabète de type 2 traité par metformine. Sur le plan rhumatologique, il a présenté un épisode de gonflement articulaire au niveau d'une cheville et un épisode au niveau de l'hallux il y a de nombreuses années, d'évolution favorable sous colchicine en quelques jours. Il a également présenté il y a plusieurs années un syndrome douloureux régional complexe (algodystrophie) de la cheville gauche. Le diagnostic avait été retenu devant un tableau clinique compatible et un aspect évocateur sur une scintigraphie osseuse.

Les symptômes actuels ont débuté 3 jours auparavant avec l'apparition rapide de douleurs et gonflement du genou droit. À l'examen, l'hémodynamique est stable, la température est de 38,2 °C. Le genou droit est inflammatoire et est le siège d'un épanchement

intra-articulaire. L'examen cutané retrouve des ulcères veineux au niveau du membre inférieur droit, en cours de cicatrisation. Il n'y a pas de tophus. Un bilan biologique récent retrouve un syndrome inflammatoire, avec une CRP à 90 mg/l.

Question 1 – QRM

Quel(s) peut (peuvent) être le(s) résultat(s) d'une scintigraphie osseuse en cas de syndrome douloureux régional complexe ?

- A** scintigraphie normale
- B** renforcement de fixation au niveau de l'algodystrophie
- C** diminution de la fixation au niveau de l'algodystrophie
- D** hétérogénéité de densité au niveau de l'algodystrophie
- E** hyperdensité au niveau de l'algodystrophie

Question 2 – QRM

En cas de syndrome douloureux régional complexe, les radiographies standards peuvent :

- A** être normales
- B** révéler des érosions des articulations atteintes
- C** révéler un pincement diffus de l'interligne articulaire atteint
- D** révéler une déminéralisation osseuse diffuse au niveau de la région atteinte
- E** révéler une ostéocondensation sous-chondrale au niveau de la région atteinte

Question 3 – QRM

La prise en charge thérapeutique en cas de syndrome douloureux régional complexe peut comporter :

- A** des antalgiques
- B** des antalgiques à visée antineuropathique
- C** une immobilisation articulaire stricte le temps des phénomènes douloureux
- D** une prise en charge en kinésithérapie immédiate quel que soit le stade d'évolution de la pathologie
- E** une corticothérapie prolongée à faible dose

Question 4 – QRM

Parmi les signes cliniques suivants, lesquels peut-on retrouver en cas d'épanchement intra-articulaire de genou ?

- A** un choc rotulien
- B** une augmentation de la douleur locale
- C** le signe du rabot
- D** un *squeeze test* douloureux
- E** un *flessum* de genou

Question 5 – QRU

Concernant l'épisode actuel, quel principal diagnostic différentiel d'une arthrite septique évoquez-vous ?

- A** monoarthrite goutteuse
- B** monoarthrite en rapport avec un rhumatisme à pyrophosphate de calcium dihydraté (PPCD)
- C** hémarthrose
- D** poussée congestive d'arthrose
- E** algodystrophie

Question 6 – QRM

Quelles sont les localisations fréquentes des tophus ?

- A** pavillon de l'oreille
- B** tendon d'Achille
- C** face postérieure des coudes (rétro-olécraniens)
- D** interphalangiennes distales
- E** pulpes digitales

Question 7 – QRU

Quel examen va permettre de confirmer votre diagnostic ?

- A** les radiographies du genou de face et profil
- B** les hémocultures
- C** la ponction du liquide articulaire
- D** l'uricémie
- E** la présence de signes de chondrocalcinose sur les radiographies standards

Question 8 – QRM

L'examen du liquide articulaire que vous avez ponctionné retrouve plus de 5000 éléments/mm³, une absence de germes au direct, une absence de cristaux. Les cultures sont en cours.

Quel traitement proposez-vous à votre patient dans l'immédiat ?

- A** bi-antibiothérapie synergique et bactéricide par voie intraveineuse
- B** prise en charge chirurgicale avec lavage en urgence
- C** colchicine
- D** AINS
- E** infiltration intra-articulaire de dérivés cortisonés

Question 9 – QRM

Vous suspectez une monoarthrite goutteuse, mais vous n'avez pas pu identifier de cristaux d'urate de sodium dans le liquide articulaire. Quel(s) examen(s) complémentaire(s) parmi les suivants est (sont) intéressant(s) pour appuyer votre hypothèse diagnostique ?

- A** uricémie
- B** CRP
- C** radiographies de genoux de face et profil
- D** échographie de genou
- E** facteur rhumatoïde, anticorps anti-CCP

Question 10 – QRU

Les cultures du liquide articulaire sont finalement stériles. Quel est votre diagnostic ?

- A** algodystrophie
- B** monoarthrite goutteuse
- C** monoarthrite septique à germes à croissance lente
- D** rhumatisme à PPCD
- E** poussée congestive d'arthrose

Question 11 – QRM

L'évolution favorable sous colchicine confirme votre hypothèse d'arthrite microcristalline. Parmi les éléments suivants, lesquels vous ont orienté vers une crise de goutte plutôt qu'un rhumatisme à PPCD ?

- A** homme de 58 ans
- B** comorbidités cardiovasculaires
- C** majoration récente du furosémide
- D** antécédents d'arthrites de cheville et de la métatarsophalangienne de l'hallux
- E** atteinte du genou

Question 12 – QRM

Vous envisagez un traitement de fond par allopurinol. Parmi les propositions suivantes le concernant, lesquelles sont exactes ?

- A** il est indiqué chez ce patient
- B** il doit être débuté dès maintenant
- C** il doit être associé à la colchicine pendant quelques semaines
- D** il doit être prescrit à vie
- E** il est parfois responsable d'allergies cutanées graves de type syndrome de Lyell

Question 13 – QRM

Vous préconisez certains conseils diététiques à votre patient pour limiter le risque de récurrence de crise de goutte. Quels sont-ils ?

- A** interrompre la consommation de sodas
- B** privilégier la bière sans alcool aux autres boissons alcoolisées
- C** encourager la consommation de légumes et fruits
- D** encourager la consommation d'un verre de vin tous les jours
- E** limiter la consommation de charcuterie

Cas clinique 21 +++

Vous recevez en consultation Monsieur M., 60 ans, qui pose le problème de lombalgies et douleurs des membres inférieurs évoluant depuis plusieurs mois. Ce patient, ancien agriculteur, n'a pas d'antécédents et ne prend aucun traitement. Il vous explique qu'il n'est pas gêné au repos mais que les douleurs des membres inférieurs apparaissent après quelques minutes debout et à la marche, à tel point qu'il ne peut pas marcher plus de 500 mètres. Il est étonné car il a remarqué que lorsqu'il pousse la poussette de son petit-fils, légèrement penché en avant, il arrive à marcher beaucoup plus longtemps. À l'examen, les douleurs siègent en lombaire bas et irradient vers la face antérieure de cuisse droite et face latérale de cuisse gauche, genou et mollet gauche, jusqu'au-dessus du pied gauche. Elles ne sont pas impulsives à la toux, il n'y a pas de signe de Lasègue ni de Léri. L'examen du rachis retrouve un syndrome rachidien important. La hanche droite est limitée et douloureuse en flexion complète et rotation interne; la hanche gauche est libre et indolore. Il n'y a pas de déficit moteur, pas de troubles de la prothopathie, pas de troubles sphinctériens. Les pouls pédieux et rétromalléolaires sont perçus.

Question 1 – QRM

Le patient présente :

- A** une claudication d'allure vasculaire
- B** une claudication d'allure médullaire
- C** une claudication d'allure cérébelleuse
- D** une claudication pluriradiculaire
- E** une claudication d'allure ataxique

Question 2 – QRM

Quel(s) diagnostic(s) évoquez-vous ?

- A** une sclérose en plaques
- B** une myélopathie cervicarthrosique

- C** une artériopathie oblitérante des membres inférieurs
- D** un canal lombaire rétréci
- E** une compression médullaire

Question 3 – QRM

Vous suspectez qu'un rétrécissement du canal lombaire d'origine arthrosique puisse être à l'origine de la symptomatologie. Quelle(s) anomalie(s) en lien avec cette pathologie pouvez-vous retrouver à l'examen neurologique ?

- A** une abolition des réflexes ostéotendineux des membres inférieurs
- B** des réflexes vifs, avec élargissement de la zone réflexogène
- C** un syndrome de compression médullaire
- D** un déficit moteur
- E** un signe de Babinski bilatéral

Question 4 – QRM

Pourquoi les douleurs du patient s'améliorent-elles lorsqu'il pousse la poussette de son petit-fils ?

- A** parce qu'il existe une probable douleur de hanche associée
- B** parce qu'il existe une diminution de la lordose lombaire en antéflexion
- C** parce que le rétrécissement canalaire est moindre en antéflexion qu'en position debout
- D** parce qu'il existe une artériopathie des membres inférieurs associés
- E** parce qu'il existe une scoliose associée

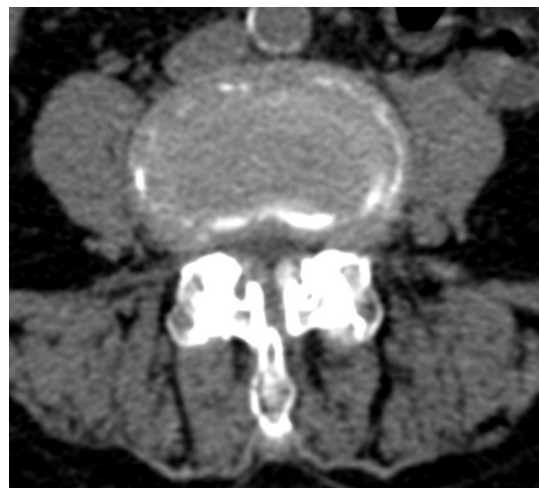Question 5 – QRM

Parmi les examens suivants, lequel (lesquels) demandez-vous ?

- A** radiographies de rachis lombaire et de bassin
- B** électromyogramme des membres inférieurs
- C** IRM ou TDM de rachis lombaire
- D** sacroradiculographie
- E** aucun examen n'est nécessaire

Question 6 – QRM

Vous réalisez l'imagerie suivante, dont voici une coupe en L4L5.



Quelle(s) est (sont) la (les) bonne(s) réponse(s) concernant l'iconographie ?

- A** il s'agit d'une IRM de rachis lombaire
- B** le canal lombaire est rétréci
- C** il existe une probable compression médullaire
- D** il existe une arthrose articulaire postérieure
- E** il existe une hernie discale foraminale gauche

Question 7 – QRU

Vous confirmez donc la présence d'un rétrécissement canalaire lombaire disco-ostéophytique. Vous vous posez la question d'une pathologie de hanche droite associée. Que pouvez-vous faire réaliser pour évaluer la responsabilité de la hanche dans la symptomatologie douloureuse du patient ?

- A** une radiographie de hanche droite
- B** un arthroscanner de hanche droite
- C** un électromyogramme
- D** une infiltration de hanche avec un produit anesthésiant (test anesthésique de hanche)
- E** une IRM de hanche droite

Question 8 – QRM

Les résultats ne plaident pas en faveur d'une participation de hanche. Vous concluez donc à une claudication pluriradiculaire sur un canal lombaire rétréci. Quelle prise en charge proposez-vous à votre patient ?

- A** une chirurgie de rachis (laminectomie)
- B** un traitement antalgique
- C** une immobilisation prolongée
- D** un traitement AINS au long cours
- E** une prise en charge en kinésithérapie

Question 9 – QRU

Le patient revient vous voir quelques mois plus tard car il est toujours gêné. Il a pourtant bien suivi vos conseils et poursuit une prise en charge rééducative régulière ainsi qu'un traitement antalgique. Quelle nouvelle proposition thérapeutique lui faites-vous ?

- A** une chirurgie de rachis (laminectomie)
- B** une cure thermique
- C** une infiltration épidurale (dérivés cortisonés)
- D** un essai de neurostimulateur transcutané (TENS)
- E** la confection d'un corset thoracolombaire

Question 10 – QRM

Quelques mois plus tard, vous retrouvez lors d'une consultation de suivi un syndrome tétrapyramidal, sans déficit moteur. Quelles anomalies avez-vous retrouvé lors de votre examen neurologique pour évoquer ce diagnostic ?

- A** signe de Babinski
- B** signe de Hoffman
- C** signe de Claude Bernard-Horner
- D** réflexes ostéotendineux abolis
- E** niveau sensitif au niveau de la ligne bi-mamelonnaire

Question 11 – QRU

Quel diagnostic suspectez-vous ?

- A** une aggravation du canal lombaire rétréci
- B** une hernie discale compressive
- C** une myélopathie cervicarthrosique
- D** une spondylodiscite
- E** un accident vasculaire cérébral

Question 12 – QRU

Quel examen demandez-vous pour le confirmer ?

- A** IRM cérébrale
- B** IRM médullaire
- C** scanner du rachis cervical
- D** électromyogramme
- E** potentiels évoqués

Cas clinique 22 ++

Vous recevez en consultation un patient de 62 ans qui souffre d'une douleur du membre inférieur droit. Votre patient a des antécédents de lombalgies chroniques en rapport avec une arthrose vertébrale lombaire, un tabagisme sevré estimé à 15 paquets-années. Il présente des douleurs de la face antérieure de cuisse droite, qui évoluent depuis près de 2 mois et s'aggravent progressivement. Initialement, les douleurs étaient surtout gênantes à la marche, mais elles deviennent responsables de réveils nocturnes. Elles sont associées aux lombalgies habituelles du patient. Le patient a perdu 2 kg en un peu plus d'1 mois, avec une anorexie et une asthénie qu'il attribue au retentissement thymique des douleurs. Des radiographies de bassin, hanche droite et rachis lombaire ont été réalisées : les radiographies de bassin sont en faveur d'une coxarthrose modérée prédominant à droite ; les radiographies de rachis lombaire retrouvent un pincement discal L5S1 diffus, avec une ostécondensation sous-chondrale et des constructions osseuses développées à partir des coins vertébraux et à orientation horizontale à plusieurs étages. Le rachis n'est pas douloureux à la palpation ; il n'y a pas de raideur lombaire. La manœuvre de Léri est négative à droite. Il n'y a pas de psöitis ; la hanche droite est enraidie et légèrement douloureuse en rotation interne. Les réflexes ostéotendineux sont tous perçus ; le testing musculaire est normal ; il n'y a pas de troubles sensitifs. L'abdomen est souple et indolore.

Question 1 – QRM

Au vu de l'observation et des examens complémentaires réalisés, les douleurs du patient sont compatibles avec :

- A** une pathologie de hanche droite
- B** une ostéoporose du col fémoral droit
- C** une cruralgie droite
- D** une tendinopathie du moyen fessier droit
- E** une lésion osseuse fémorale droite

Question 2 – QRM

Vous évoquez une cruralgie droite. Quels sont les éléments de l'observation qui vous font craindre une cause secondaire à cette cruralgie ?

- A** âge du patient
- B** altération de l'état général
- C** antécédents de lombalgies chroniques
- D** douleurs d'horaire inflammatoire
- E** durée d'évolution des douleurs (2 mois)

Question 3 – QRM

Demandez-vous une IRM de rachis lombaire? Si oui, pourquoi?

- A** non
- B** oui, pour ne pas méconnaître une tumeur osseuse ou une spondylodiscite qui pourraient expliquer la symptomatologie
- C** oui, car cet examen est systématiquement demandé en cas de cruralgie
- D** oui, pour rechercher une hernie discale qui est très probablement à l'origine de la cruralgie
- E** oui, car il existe des éléments vous faisant craindre une cause secondaire de cruralgie

Question 4 – QRM

Le scanner et l'IRM du rachis lombaire ne retrouvent pas de compression radiculaire, pas de lésion osseuse suspecte, pas de spondylodiscite. Le patient est de plus en plus douloureux, il a perdu 1 kg supplémentaire. Quelles peuvent être les causes d'une cruralgie sans compression rachidienne?

- A** une mononévrite diabétique
- B** une radiculite de Lyme
- C** une compression crurale extra-rachidienne par un envahissement tumoral d'origine prostatique
- D** un hématome du psoas
- E** une compression crurale extra-rachidienne par un envahissement tumoral d'origine rénal

Question 5 – QRM

À ce stade, quel bilan complémentaire demandez-vous pour expliquer les douleurs de votre patient?

- A** scanner abdominopelvien
- B** électromyogramme
- C** IRM de bassin et hanche droite
- D** radiographies de fémur droit
- E** radiographie thoracique

Question 6 – QRU

La radiographie de fémur retrouve une lésion ostéolytique diaphysaire avec atteinte des corticales, évocatrice de lésion secondaire.

Quel est l'élément indispensable de votre prise en charge thérapeutique dans l'immédiat?

- A** introduction d'un inhibiteur de la résorption osseuse
- B** radiothérapie sur la lésion fémorale
- C** cimentoplastie percutanée
- D** décharge du membre inférieur droit
- E** hyperhydratation par voie intraveineuse

Question 7 – QRU

Quel paramètre biologique dosez-vous en priorité?

- A** calcémie
- B** électrophorèse des protéines sériques
- C** hémogramme
- D** PSA
- E** créatininémie

Question 8 – QRM

Quel bilan étiologique proposez-vous en première ligne?

- A** dosage de l'ACE
- B** scanner thoracique injecté
- C** scanner abdominopelvien injecté
- D** coloscopie
- E** fibroscopie bronchique

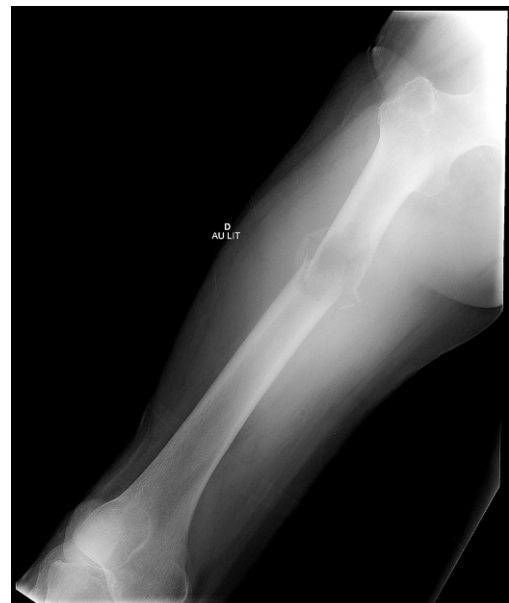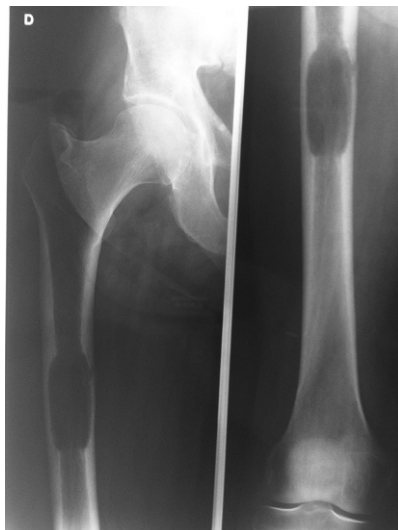Question 9 – QRM

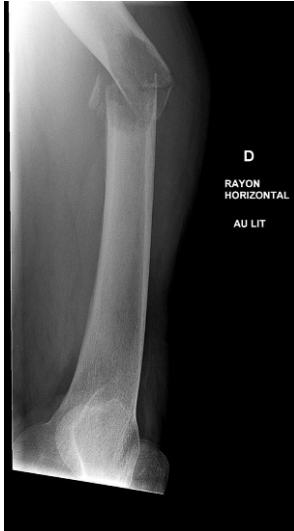La tomographie par émission de positons (TEP) au ¹⁸FDG :

- A** détecte les foyers hypermétaboliques
- B** permet l'exploration de la quasi-totalité du corps
- C** détecte toutes les métastases osseuses
- D** est contre-indiquée chez les patients diabétiques même si le diabète est bien équilibré

Question 10 – QRU

Le bilan réalisé révèle une masse rénale droite évocatrice de carcinome rénal, ainsi que plusieurs lésions pulmonaires d'allures secondaires. De retour du service de radiologie, alors qu'il descendait du brancard, le patient présente brutalement une vive douleur au milieu de la cuisse droite. Les radiographies suivantes sont réalisées.





Quel est votre diagnostic ?

- A** fracture pathologique diaphysaire fémorale sur probable métastase
- B** fracture pathologique métaphysaire fémorale sur probable métastase
- C** fracture du col fémoral droit sur ostéoporose
- D** fracture du col fémoral droit sur probable métastase osseuse

Question 11 – QRM

Une indication chirurgicale est retenue. Quels en sont les objectifs principaux ?

- A** exérèse carcinologique curative
- B** chirurgie consolidatrice avec pour objectif la reprise de la marche
- C** chirurgie à visée antalgique
- D** chirurgie à visée étiologique avec prélèvements osseux pour étude anatomopathologique

Question 12 – QRM

Si votre diagnostic de carcinome rénal métastatique se confirme, quels traitements allez-vous discuter pour tenter de ralentir la pathologie sur le plan osseux ?

- A** traitement de la tumeur primitive
- B** inhibiteurs de la résorption osseuse
- C** radiothérapie externe à discuter
- D** cimentoplastie
- E** corticothérapie

Cas clinique 23 +

Vous recevez en consultation Madame G., 70 ans, adressée par son médecin traitant pour gonalgies bilatérales. Les principaux antécédents de votre patiente sont marqués par une hypertension artérielle, une dyslipidémie, un surpoids. Elle poursuit un traitement par atorvastatine, bisoprolol, paracétamol 4 g par jour. Les douleurs des genoux évoluent depuis de nombreux mois et deviennent de plus en plus gênantes, notamment pour marcher. Votre patiente doit parfois s'arrêter de marcher en raison des douleurs, qui cèdent avec le repos. Elles prédominent à gauche, surtout à la face médiale du genou. À droite,

elles sont localisées à la face antérieure et surviennent essentiellement lors de la descente des escaliers ou lors d'une station assise prolongée. À l'examen clinique, vous ne retrouvez pas de trouble statique des membres inférieurs. Il n'y a pas de choc rotulien, les amplitudes articulaires des genoux sont conservées. La manœuvre du rabot est douloureuse à droite, de même que le test de Zohlen. Il n'y a pas d'hyperlaxité. La marche est sans particularité.

Question 1 – QRU

Quel élément de l'examen physique rhumatologique, manquant dans cette observation, devez-vous rechercher systématiquement devant un tableau de gonalgies ?

- A** présence d'un épanchement intra-articulaire de genou
- B** présence d'un genu varum ou d'un genu valgum
- C** recherche d'une douleur de hanche homolatérale
- D** examen de la marche
- E** recherche d'un signe de Léri

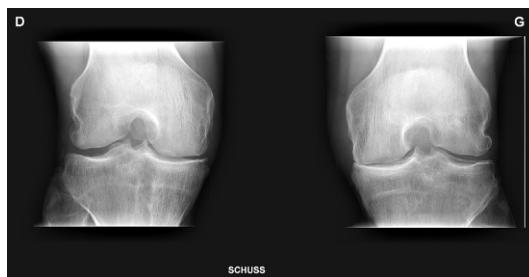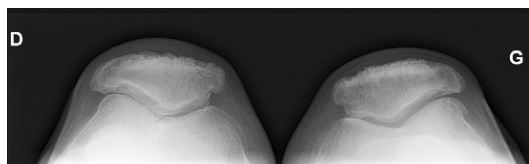
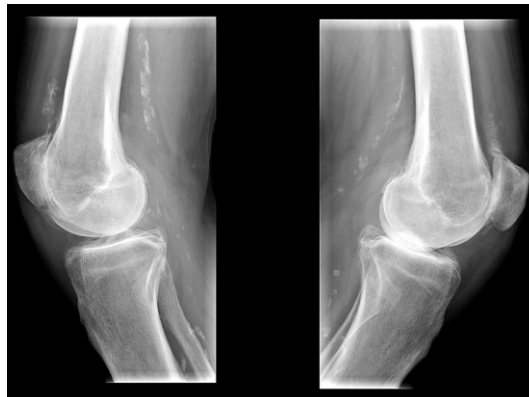
Question 2 – QRU

De quel syndrome clinique les douleurs du genou droit sont-elles évocatrices ?

- A** syndrome de gonarthrose de genou
- B** syndrome d'impotence clinostatique
- C** syndrome fémoropatellaire
- D** syndrome d'instabilité de genou
- E** syndrome méniscal

Question 3 – QRM

Les radiographies suivantes sont réalisées.



Quel est votre diagnostic ?

- A** gonarthrose fémorotibiale bilatérale prédominant en médial
- B** gonarthrose fémoropatellaire bilatérale
- C** ostéonécrose de condyle fémoral médial droit
- D** chondrocalcinose
- E** érosions fémorotibiales évocatrice d'arthrite de genou

Question 4 – QRU

Quel trouble statique des membres inférieurs aurait pu favoriser les anomalies radiographiques visualisées au niveau du genou gauche ?

- A** genu varum
- B** genu valgum
- C** genu recurvatum
- D** flessum

Question 5 – QRM

Quels sont les principes de votre prise en charge thérapeutique dans l'immédiat ?

- A** prise en charge chirurgicale
- B** infiltration intra-articulaire de dérivés cortisonés
- C** réduction pondérale
- D** kinésithérapie
- E** repos strict au lit

Question 6 – QRM

La patiente revient vous voir quelques mois plus tard en raison d'une recrudescence des douleurs du genou gauche. Les douleurs sont mécaniques et se sont aggravées progressivement au cours des derniers mois. Votre examen clinique est inchangé.

Que pouvez-vous proposer à la patiente d'un point de vue thérapeutique ?

- A** adaptation des antalgiques
- B** injection intra-articulaire d'acide hyaluronique (viscosupplémentation)
- C** infiltration de dérivés cortisonés
- D** repos au lit strict
- E** corticothérapie par voie orale

Question 7 – QRM

Madame G. vous demande si elle peut bénéficier d'une cure thermale et quels en seraient les intérêts. Que lui répondez-vous ?

- A** la gonarthrose peut être une indication à la cure thermale
- B** son efficacité pour ralentir l'évolution de la gonarthrose est clairement prouvée
- C** un des objectifs est de diminuer les douleurs
- D** la prise en charge par la Sécurité sociale est aux alentours de 65 %
- E** les frais de transport et d'hébergement sont à la charge du patient

Question 8 – QRM

Malgré vos thérapeutiques, la symptomatologie devient de plus en plus gênante. Une indication chirurgicale est retenue et la patiente bénéficie de la pose d'une prothèse de genou gauche. Les suites opératoires initiales sont simples mais, une quin-

zaine de jours plus tard, on sollicite votre avis pour l'apparition d'un œdème douloureux du dos du pied gauche. Les douleurs sont intenses; l'EVA est à 7/10; elles sont permanentes, augmentées lors de la moindre mobilisation et sont décrites par votre patiente comme des « fourmillements, une sensation de froid douloureux, parfois de brûlures »; la patiente a même remarqué une transpiration excessive localisée au niveau de ce pied. À l'examen, la patiente est apyrétique. La face dorsale du pied gauche est œdématiée, inflammatoire. L'examen local est très difficile car la moindre pression sur les téguments est très douloureuse. Les radiographies des pieds sont normales. Vous suspectez une algodystrophie (ou syndrome douloureux régional complexe) du pied gauche.

Quels sont les types de douleurs présentées par la patiente ?

- A** douleur par excès de nociception
- B** douleur neuropathique
- C** douleur inflammatoire
- D** douleur hyperalgique
- E** douleur excessive

Question 9 – QRU

Pouvez-vous retenir le diagnostic d'algodystrophie à ce stade ?

- A** oui, car la présentation clinique est typique
- B** non, car il faut d'abord éliminer certains diagnostics différentiels

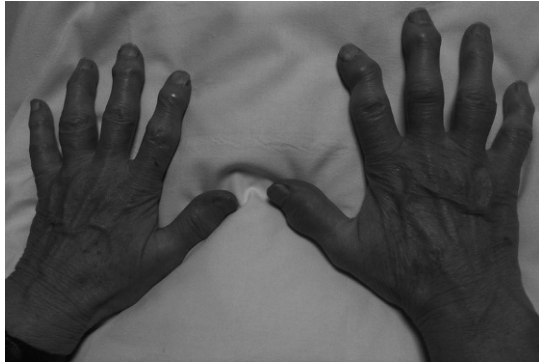Question 10 – QRM

Si votre hypothèse se confirme, quelle sera votre prise en charge thérapeutique ?

- A** immobilisation par attelle de genou
- B** kinésithérapie à débiter d'emblée
- C** antalgiques simples
- D** antalgiques à visée antineuropathique
- E** injection intra-articulaire d'acide hyaluronique

Cas clinique 24 ++

Vous recevez en consultation une patiente de 75 ans qui pose le problème de douleurs des épaules et des hanches en contexte d'altération de l'état général. Cette patiente n'a aucun antécédent et ne prend aucun traitement. Les douleurs ont commencé environ 1 mois auparavant, sont maximales en fin de nuit et le matin au réveil, et s'améliorent progressivement au cours de la journée. La patiente est fatiguée et a perdu près de 3 kg en 1 mois. Elle signale également des céphalées inhabituelles, temporales, prédominant du côté droit. À l'examen, la patiente est apyrétique. L'examen rhumatologique est assez pauvre, si ce n'est aux mains, au niveau desquelles vous notez la présence de déformations et nodosités fermes, indolores, au niveau des interphalangiennes proximales et distales, qui évoluent depuis plusieurs années d'après la patiente et sont parfois douloureuses.



Elle vous a apporté les résultats d'un bilan biologique récent : Hb = 11,3 g/dl, plaquettes = 470 000/mm³, leucocytes = 8 000/mm³, calcémie = 2,3 mmol/l, albuminémie = 35 g/l, Na = 140 mmol/l, K = 4 mmol/l, clairance de la créatinine à 70 ml/min, CRP = 70 mg/l, VS = 50 mm à la 1^{re} heure, ASAT et ALAT normales, γ -GT = 2 N, PAL = 2,5 N, bilirubine normale.

Vous suspectez le diagnostic de maladie de Horton associée à une pseudopolyarthrite rhizomélique.

Question 1 – QRM

Comment expliquez-vous les anomalies cliniques observées au niveau des mains ?

- A** rhumatisme psoriasique associé
- B** polyarthrite rhumatoïde associée
- C** arthrose digitale
- D** atteinte digitale d'une pseudopolyarthrite rhizomélique
- E** nodules rhumatoïdes

Question 2 – QRM

Quels symptômes ophtalmologiques recherchez-vous dans l'hypothèse d'une complication oculaire de la maladie de Horton ?

- A** diplopie
- B** scotomes
- C** baisse brutale d'acuité visuelle
- D** épisodes de rougeurs oculaires très douloureux
- E** syndrome sec oculaire

Question 3 – QRM

Quel bilan radiographique demandez-vous ?

- A** radiographie thoracique de face
- B** radiographies des épaules de face (trois rotations) et profil
- C** radiographies des sacro-iliaques
- D** radiographies des pieds de profil
- E** radiographies des mains et poignets de face

Question 4 – QRM

Quelle(s) atteinte(s) radiologique(s) recherchez-vous en faveur d'une pseudopolyarthrite rhizomélique ?

- A** érosions articulaires
- B** pincement diffus des interlignes des articulations douloureuses

- C** pincement localisé des interlignes des articulations douloureuses
- D** présence de syndesmophytes
- E** aucune réponse n'est correcte

Question 5 – QRU

Demandez-vous d'autres examens biologiques à visée diagnostique ?

- A** oui
- B** non

Question 6 – QRM

Parmi les propositions suivantes concernant la biopsie des artères temporales en cas de suspicion de maladie de Horton, laquelle (lesquelles) est (sont) exacte(s) ?

- A** la biopsie n'est pas indispensable au diagnostic de maladie de Horton si le tableau clinique est très évocateur
- B** l'analyse anatomopathologique peut retrouver une panartérite segmentaire
- C** l'analyse anatomopathologique peut montrer des cellules géantes
- D** sa normalité exclut le diagnostic de maladie de Horton
- E** elle est inutile chez cette patiente puisque son résultat n'influencera pas votre attitude thérapeutique

Question 7 – QRM

Votre hypothèse diagnostique se confirme. Le bilan ophtalmologique réalisé est normal. Parmi les propositions suivantes concernant la corticothérapie que vous allez instaurer, laquelle (lesquelles) est (sont) exacte(s) ?

- A** corticothérapie sous forme de bolus IV en urgence
- B** corticothérapie par voie orale
- C** administrée en association à une supplémentation vitaminocalcique
- D** administrée en association au méthotrexate
- E** administrée pour une durée de quelques semaines

Question 8 – QRM

Demandez-vous une ostéodensitométrie à votre patiente ?

- A** non, car le résultat de celle-ci n'aura pas d'impact sur la prise en charge thérapeutique ultérieure
- B** non, car la corticothérapie ne sera pas prolongée
- C** oui, car elle permettra d'obtenir des valeurs de référence de densité minérale osseuse, et sera l'un des éléments prendre en compte à l'issue de la séquence thérapeutique pour réintroduire ou non un traitement de fond
- D** non, car elle n'est pas remboursée
- E** non, car en dehors de la corticothérapie, il n'y a pas d'autres facteurs de risque d'ostéoporose

Question 9 – QRU

Le T-score est à - 3 DS au col fémoral et - 2,8 DS au rachis. Instaurez-vous un traitement de fond anti-ostéoporotique ?

- A oui
- B non

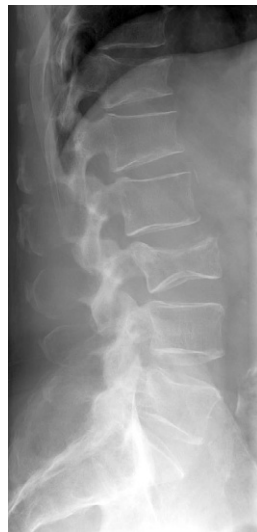Question 10 – QRM

Pour les anomalies cliniques des mains, vous reprenez le diagnostic d'arthrose digitale. La patiente vous demande ce que c'est exactement, et « d'où ça vient ». Que lui répondez-vous ?

- A l'arthrose est un mécanisme normal de vieillissement
- B l'arthrose est caractérisée par une atteinte isolée du cartilage
- C en plus d'une dégradation du cartilage, il existe une atteinte de l'os sous-chondral et de la membrane synoviale
- D il existe une composante génétique dans la survenue d'une arthrose digitale
- E les contraintes mécaniques répétées du fait de son ancienne profession de cuisinière ont pu favoriser la survenue de cette arthrose

Cas clinique 25 ++

Vous recevez aux urgences Monsieur B., 69 ans, pour lombalgies survenues brutalement le matin même alors qu'il faisait du jardinage. Il présente comme antécédents une hyperparathyroïdie primitive diagnostiquée il y a plusieurs années, pour laquelle une surveillance simple avait été proposée, mais le patient vous avoue ne pas avoir vu son endocrinologue depuis près de 3 ans. Il se plaint de douleurs de la charnière thoracolombaire. La radiographie suivante est soumise à votre interprétation.



Question 1 – QRM

Au vu des éléments dont vous disposez pour l'instant, quelles sont vos hypothèses diagnostiques ?

- A fractures vertébrales ostéoporotiques
- B fractures vertébrales compliquant un myélome multiple
- C fractures vertébrales en lien avec une métastase osseuse
- D fractures vertébrales bénignes compliquant l'hyperparathyroïdie primitive
- E fractures vertébrales sur tumeurs osseuses primitives

Question 2 – QRM

De manière générale, quels sont les signes radiographiques devant vous faire craindre une fracture vertébrale maligne ?

- A présence d'une rupture corticale
- B présence d'une lyse osseuse
- C fracture vertébrale asymétrique sur la radiographie de face
- D fracture située au-dessous de T7
- E fracture en galette

Question 3 – QRM

Parmi les propositions suivantes concernant la radiographie de votre patient, laquelle (lesquelles) est (sont) exacte(s) ?

- A fractures vertébrales de T12, L1, L3
- B fracture de L3 en galette
- C fracture de T12 d'allure suspecte
- D lésion ostéolytique du corps vertébral de L5 avec rupture de la corticale antérieure
- E fracture de L3 d'allure secondaire

Question 4 – QRM

Le bilan biologique retrouve une hypogammaglobulinémie à 3 g/l, sans pic monoclonal associé. La calcémie corrigée est à 2,7 mmol/l, la vitamine D est normale.

Quel(s) examen(s) biologique(s) devez-vous demander à ce stade pour rechercher l'étiologie de cette hypogammaglobulinémie ?

- A protéinurie de Bence-Jones
- B albuminémie
- C bilan hépatocellulaire
- D myélogramme
- E complément (C3, C4, CH50)

Question 5 – QRM

Quelles sont vos deux hypothèses diagnostiques principales pour expliquer l'hypercalcémie chez ce patient ?

- A hyperparathyroïdie primitive
- B hyperparathyroïdie secondaire
- C myélome multiple des os
- D métastase osseuse lytique
- E hypercalcémie humorale sur sécrétion de PTHrp

Question 6 – QRM

Quel(s) paramètre(s) biologique(s) va (vont) vous permettre de trancher entre vos deux hypothèses ?

- A** la calciurie des 24 heures
- B** l'albuminémie
- C** la PTH
- D** l'électrophorèse des protéines sériques
- E** la phosphorémie

Question 7 – QRU

L'immunofixation urinaire retrouve la présence de chaînes légères monoclonales lambda. Vous suspectez un myélome multiple. Quel examen va vous permettre de confirmer ce diagnostic ?

- A** aucun examen n'est nécessaire, il existe suffisamment d'arguments pour retenir le diagnostic de myélome à chaînes légères lambda
- B** biopsie ostéoméduillaire
- C** IRM de rachis
- D** myélogramme
- E** biopsie d'une adénopathie avec analyse anatomopathologique

Question 8 – QRM

Votre suspicion se confirme et votre patient est transféré dans le service d'hématologie pour la suite de la prise en charge. Une autogreffe est réalisée, suivie d'une chimiothérapie associée à une corticothérapie par dexaméthasone. Compte tenu de l'atteinte osseuse, des perfusions mensuelles de bisphosphonates sont réalisées.

Quelle(s) mesure(s) simple(s) proposez-vous pour limiter le risque de survenue d'ostéonécrose mandibulaire ?

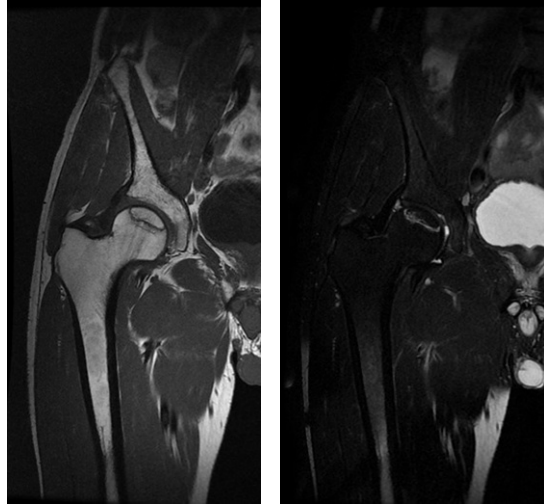
- A** supplémentation en vitamine D
- B** mise à jour de l'état buccodentaire au préalable, puis suivi dentaire régulier
- C** confection de gouttières mandibulaires
- D** bonne hydratation le jour de la perfusion de bisphosphonates
- E** poursuite de la corticothérapie

Question 9 – QRU

Quatre mois plus tard, le patient présente l'apparition rapide d'une douleur inguinale droite mécanique sans facteur déclenchant. Les radiographies standards réalisées sont sans particularité et sont complétées d'une IRM.

Quel est votre diagnostic ?

- A** fracture atypique du col fémoral droit sous bisphosphonates
- B** fracture par insuffisance osseuse sur ostéoporose cortico-induite
- C** lésion de myélome au niveau de la tête fémorale
- D** ostéonécrose aseptique de la tête fémorale droite
- E** syndrome douloureux régional complexe de hanche droite

**Question 10 – QRM**

Quel(s) facteur(s) de risque d'ostéonécrose retrouvez-vous dans l'observation ?

- A** l'âge du patient
- B** le traitement par bisphosphonates
- C** la corticothérapie par voie générale à forte dose par dexaméthasone
- D** le myélome multiple
- E** l'hypercalcémie

Question 11 – QRM

Quelle prise en charge proposez-vous ?

- A** mise en décharge du membre inférieur droit
- B** antalgiques
- C** AINS
- D** arrêt des bisphosphonates
- E** radiothérapie de hanche droite

Cas clinique 26 +

Vous recevez en consultation une patiente de 50 ans qui pose le problème de paresthésies de la main droite. Cette patiente, coiffeuse et droitère, n'a aucun antécédent particulier et ne prend aucun traitement. La gêne a débuté il y a plusieurs mois et devient de plus en plus invalidante. Initialement, les fourmillements étaient situés dans le pouce, l'index et le majeur de la main droite, et n'étaient gênants que la nuit. Ils diminuaient lorsque la patiente secouait sa main. Depuis quelque temps, les symptômes sont de plus en plus fréquents et deviennent gênants lors de son activité professionnelle. Elle rapporte même deux épisodes de lâchage d'objets.

Question 1 – QRU

Quel diagnostic vous semble le plus probable ?

- A** syndrome du canal carpien droit
- B** névralgie cervicobrachiale C6 droite
- C** compression du nerf ulnaire (syndrome de la loge de Guyon)
- D** rhumatisme psoriasique
- E** arthrose de poignet

Question 2 – QRM

Parmi les signes cliniques suivants, lesquels sont en faveur d'un syndrome du canal carpien ?

- A** signe de Tinel positif à la face antérieure du poignet
- B** abolition du réflexe bicipital
- C** hypoesthésie de la face médiale de l'avant-bras
- D** signe de Phalen positif
- E** amyotrophie des interosseux

Question 3 – QRM

Quels critères de gravité recherchez-vous ?

- A** déficit sensitif au niveau de la face palmaire des trois premiers rayons
- B** déficit sensitif au niveau de la face dorsale des trois premiers rayons
- C** amyotrophie de la loge thénar
- D** déficit moteur sur l'opposant du pouce
- E** déficit moteur sur le court abducteur du pouce

Question 4 – QRM

Les signes électro-neuro-myographiques en faveur du diagnostic sont :

- A** un ralentissement des vitesses de conduction sur le nerf médian
- B** une baisse des amplitudes des potentiels moteurs et sensitifs du nerf médian
- C** un allongement des latences distales du nerf médian
- D** la présence de blocs de conduction motrice sur le nerf médian
- E** l'ENMG est normal dans cette pathologie

Question 5 – QRM

En l'absence de signes de gravité, quelles sont les deux mesures thérapeutiques principales que vous pouvez proposer ?

- A** kinésithérapie avec physiothérapie antalgique
- B** infiltration de dérivés cortisonés au niveau du canal carpien
- C** chirurgie avec neurolyse du nerf médian
- D** port d'une orthèse de repos la nuit
- E** arrêt de travail et reclassement professionnel

Question 6 – QRM

La patiente vous demande si cette pathologie peut être reconnue en maladie professionnelle. Que lui répondez-vous ?

- A** oui
- B** non

Question 7 – QRM

De manière générale, en dehors des causes micro-traumatiques, quelles peuvent être les causes de syndrome canalaire carpien ?

- A** diabète
- B** goutte (dépôt intracanalair de cristaux)
- C** ténosynovite liée à une polyarthrite rhumatoïde
- D** hypothyroïdie
- E** grossesse

Question 8 – QRM

Malgré votre traitement, la symptomatologie persiste et votre patiente bénéficie d'une prise en charge chirurgicale. Les suites opératoires initiales sont simples mais, une quinzaine de jours après l'intervention, la patiente développe de manière progressive des douleurs de la main droite. Elle

décrit une sensation de brûlures, picotements, fourmillements non systématisés, touchant l'ensemble de la main droite, ainsi que des douleurs à la moindre mobilisation. À l'examen, la patiente est apyrétique. La cicatrice opératoire est propre. La main droite est œdématisée et vous remarquez une sudation excessive au niveau de la paume de la main. Vous ne parvenez pas à faire un examen précis, la moindre pression sur les téguments déclenchant une vive douleur. Vous évoquez une algodystrophie (ou syndrome douloureux régional complexe) de la main droite.

Demandez-vous des examens complémentaires pour confirmer votre diagnostic ? Si oui, lequel (lesquels) ?

- A** aucun examen : le diagnostic est clinique
- B** NFS, VS, CRP
- C** radiographies des mains et poignets de face, bilatérales et comparatives
- D** FR et anticorps anti-CCP
- E** uricémie

Question 9 – QRM

Si votre diagnostic se confirme, quelle prise en charge thérapeutique proposez-vous ?

- A** immobilisation par attelle de poignet jusqu'à disparition des douleurs
- B** antalgiques
- C** antalgiques antineuropathiques si douleurs neuropathiques
- D** kinésithérapie à débiter dès que possible
- E** infiltration radiocarpienne à base de dérivés cortisonés

Cas clinique 27 ++

Vous recevez en consultation Manon, âgée de 12 ans, accompagnée de sa mère, qui trouve que sa fille se tient mal. Elle est inquiète et pense à une scoliose. Manon n'a pas d'antécédent personnel ni familial, elle ne prend aucun traitement. Elle est scolarisée en classe de 5^e et pratique l'équitation de manière régulière. Elles vous ont apporté des radiographies de rachis en totalité de face et profil réalisées récemment.

Question 1 – QRM

Une scoliose est définie par :

- A** un examen au fil à plomb anormal
- B** une déformation rachidienne dans les trois plans de l'espace, non réductible
- C** une gibbosité à l'examen clinique
- D** une rotation des corps vertébraux sur les radiographies de rachis en totalité
- E** un déséquilibre du bassin et des épaules

Question 2 – QRM

Comment fait-on le diagnostic de scoliose ?

- A** c'est un diagnostic clinique, la gibbosité est pathognomonique d'une scoliose
- B** c'est un diagnostic radiologique, l'examen clinique n'étant pas spécifique
- C** l'IRM rachidienne est indispensable au diagnostic de scoliose
- D** la présence de l'antigène HLA-B27 favorise la survenue d'une scoliose
- E** le diagnostic ne peut être confirmé qu'après la fin de la croissance

Question 3 – QRM

Quelle(s) est (sont) la (les) proposition(s) exacte(s) concernant la gibbosité ?

- A** on peut la voir sur les radiographies de rachis en totalité
- B** c'est une asymétrie du tronc, avec apparition d'un côté saillant, thoracique ou lombaire, quand le patient se penche en avant genoux en extension
- C** c'est le témoin d'une attitude scoliotique
- D** elle se recherche avec l'examen au fil à plomb
- E** elle est le témoin du caractère tridimensionnel de la déformation

Question 4 – QRM

Au terme de votre bilan, vous confirmez le diagnostic de scoliose idiopathique ; l'angle de Cobb est mesuré à 26°. Qu'expliquez-vous à Manon et sa mère ?

- A** que la scoliose va disparaître à l'âge adulte
- B** qu'une surveillance clinique et radiologique rapprochée est nécessaire, surtout en cette phase de croissance
- C** qu'une surveillance rapprochée n'est pas recommandée puisque l'angle de Cobb est inférieur à 35°
- D** qu'on ne peut pas prévoir comment va évoluer la scoliose
- E** qu'une surveillance radiographique n'est pas recommandée compte tenu de l'irradiation liée aux rayons X, mais qu'une surveillance clinique est indispensable

Question 5 – QRM

Elles vous demandent à quoi est due cette scoliose. Que répondez-vous ?

- A** on ignore la cause exacte de la scoliose
- B** il existe probablement des facteurs génétiques et héréditaires
- C** la pratique de l'équitation a probablement favorisé l'apparition de cette scoliose
- D** le port d'un cartable trop lourd dans l'enfance a pu favoriser la survenue de la scoliose
- E** la scoliose est également favorisée par une mauvaise position lors de la naissance

Question 6 – QRM

Elles vous demandent quelles peuvent être les conséquences d'une scoliose. Que répondez-vous ?

- A** il s'agit d'une pathologie bénigne sans retentissement sévère
- B** il peut y avoir un retentissement psychologique et esthétique
- C** une scoliose peut se compliquer de troubles neurologiques
- D** une scoliose peut être responsable d'un retentissement cardiaque
- E** une scoliose peut se compliquer d'une insuffisance respiratoire

Question 7 – QRM

Quels sont les objectifs de votre prise en charge thérapeutique ?

- A** prévenir l'aggravation de la déformation
- B** obtenir la déformation la plus modérée en fin de croissance

- C** faire disparaître la déformation
- D** faire disparaître la gibbosité
- E** diminuer les douleurs

Question 8 – QRM

La mère de Manon vous demande si sa fille va devoir porter un corset. Que lui répondez-vous ?

- A** le port d'un corset est recommandé pour tous les enfants en phase de croissance qui ont une scoliose
- B** son principe est d'exercer des forces mécaniques de correction réduisant les déformations scoliotiques durant la croissance du rachis
- C** son efficacité est vérifiée radiologiquement
- D** il a pour but de stopper l'évolution de la scoliose

Question 9 – QRM

La mère de Manon vous demande si elle doit arrêter le sport à l'école et l'équitation. Que lui répondez-vous ?

- A** oui
- B** non

Question 10 – QRM

La kinésithérapie en cas de scoliose de l'adolescent :

- A** a prouvé son efficacité pour prévenir l'aggravation des déformations
- B** a pour but d'augmenter la musculature du thorax notamment et donc la capacité respiratoire
- C** a pour but de renforcer les muscles érecteurs du rachis
- D** a pour but d'éviter les mauvaises postures
- E** est contre-indiquée pendant la phase de croissance

Cas clinique 28 ++

Vous recevez aux urgences un patient de 70 ans pour douleur du membre inférieur droit. Ce patient a pour principaux antécédents une ACFA, une dyslipidémie, des lombalgies chroniques d'origine dégénérative, une goutte. Il a d'ailleurs présenté une crise une dizaine de jours auparavant au niveau de l'articulation métatarsophalangienne de l'hallux droit, dont l'évolution a été favorable sous colchicine. Son traitement actuel comporte de la warfarine, de l'atorvastatine, du paracétamol. Il présente depuis quelques jours une recrudescence de ses lombalgies et, depuis la veille, de vives douleurs de la face antérieure de la cuisse droite irradiant jusqu'au genou, apparues brutalement sans facteur déclenchant. À l'examen, vous retrouvez une attitude antalgique en flexion irréductible de hanche droite. La mobilisation de cette hanche est par ailleurs douloureuse, la flexion et les rotations limitées. Le testing moteur est normal. Il n'y a pas de troubles sphinctériens. Vous ne retrouvez pas de tophus.

Le bilan biologique réalisé est le suivant : Hb = 9 g/dl, plaquettes = 180 000/mm³, leucocytes = 9 800/mm³, CRP = 104 mg/l, Na = 142 mEq/l, K = 4,1 mEq/l, clairance de la créatinine à 65 ml/min, INR = 5,2. Les radiographies de rachis lombaire retrouvent une lombodiscarthrose étagée ; les radiographies de bassin montrent une coxarthrose bilatérale modérée ; la radiographie thoracique est sans particularité. La bandelette urinaire est normale. L'ECG est en faveur d'une tachycardie sinusale à 110/min.

Question 1 – QRM

Quelles sont les principales hypothèses diagnostiques que vous devez évoquer en priorité pour expliquer les douleurs du patient ?

- A** une cruralgie d'origine secondaire rachidienne
- B** une cruralgie par compression extra-rachidienne, notamment par hématome du psoas droit
- C** une arthrite septique de hanche droite
- D** une poussée congestive de coxarthrose
- E** une fracture du col du fémur

Question 2 – QRM

Parmi les examens suivants, lesquels sont les plus intéressants à réaliser en priorité ?

- A** scanner du rachis lombaire
- B** IRM du rachis lombaire
- C** scanner abdominopelvien avec injection de produit de contraste
- D** électromyogramme des membres inférieurs
- E** échographie de hanche droite

Question 3 – QRM

Quel(s) examen(s) biologique(s) demandez-vous en urgence ?

- A** groupe, rhésus, RAI
- B** hémocultures si fièvre
- C** calcémie
- D** uricémie
- E** anticorps anti-CCP

Question 4 – QRM

Les examens réalisés sont en faveur d'un hématome du psoas droit, sans saignement actif. Quels sont les deux facteurs favorisant de ce type d'affection que vous retrouvez dans l'observation de votre patient ?

- A** âge
- B** surdosage en antivitamine K
- C** traitement récent par colchicine
- D** présence d'une coxarthrose droite
- E** traitement par atorvastatine

Question 5 – QRM

En dehors du traitement anticoagulant, quels éléments de votre examen clinique vous ont orienté vers une cruralgie sur hématome du psoas et non d'origine commune (arthrose) ?

- A** présence d'un psoïtis
- B** début très aigu, douleur très intense
- C** impotence fonctionnelle majeure
- D** antécédents de lombalgies
- E** présence d'un déficit moteur

Question 6 – QRM

Quelle prise en charge thérapeutique proposez-vous dans l'immédiat ?

- A** antalgiques adaptés à l'EVA
- B** AINS *per os* en cure courte
- C** arrêt de la warfarine
- D** prise en charge chirurgicale en urgence avec drainage de l'hématome
- E** transfusion de culots globulaires

Question 7 – QRM

Quels seront vos paramètres de surveillance ?

- A** examen neurologique
- B** évaluation de la douleur
- C** hémoglobine
- D** échographie ou scanner abdominopelvien de contrôle
- E** IRM abdominopelvienne de contrôle

Question 8 – QROC

Vous en profitez pour refaire le point sur le rhumatisme microcristallin du patient. Parmi les situations suivantes, quelles sont celles pour lesquelles un traitement de fond hypo-uricémiant est indiqué ?

- A** présence de tophus
- B** lithiases rénales uratiques
- C** accès aigus répétés
- D** arthropathie uratique
- E** dès la première crise chez les patients de plus de 70 ans

Question 9 – QRM

Quels sont les deux traitements hypo-uricémiants que vous pouvez utiliser en première ligne ?

- A** allopurinol
- B** colchicine
- C** corticothérapie orale
- D** fébuxostat
- E** anti-TNF

Question 10 – QRM

Quelles vont être les principales précautions à prendre chez votre patient si vous débutez un traitement par allopurinol ?

- A** surveillance du bilan hépatique
- B** surveillance de l'INR en raison du risque d'interactions médicamenteuses
- C** association à la colchicine à l'initiation de l'allopurinol
- D** arrêt des statines

Question 11 – QRM

Quels conseils diététiques donnez-vous à votre patient pour prévenir la récurrence des crises de goutte ?

- A** éviter les boissons alcoolisées
- B** éviter les sodas
- C** encourager les apports protéiques (poisson, jambon, abats, saucisson, viande rouge...)
- D** remplacer la bière par de la bière sans alcool
- E** poursuivre son alimentation habituelle

Cas clinique 29 ++

Vous recevez en consultation une patiente de 60 ans adressée par son médecin traitant suite à la découverte d'un T-score à - 3,2 DS au rachis. Cette patiente n'a aucun antécédent en dehors d'une ménopause précoce survenue à l'âge de 39 ans, avec un syndrome climatérique qui avait motivé la prescription d'un traitement hormonal substitutif pendant quelques années. Elle n'a aucun traitement actuellement et ne rapporte aucune symptomatologie douloureuse. Votre patiente

est inquiète car sa mère avait présenté une fracture de l'extrémité supérieure du fémur (FESF) et parce qu'elle-même a l'impression de se « tasser ». Sa taille actuelle est 1,62 m contre 1,64 m à l'âge de 20 ans. Vous réalisez le bilan biologique qui vous semble nécessaire, qui est normal en dehors d'un déficit en vitamine D.

Question 1 – QRM

Une ostéodensitométrie vous paraissait-elle indiquée chez cette patiente ?

- A** oui, devant les antécédents de ménopause précoce
- B** non, car elle n'a pas d'antécédents fracturaires
- C** oui, car la patiente a un antécédent familial de fracture du col du fémur
- D** non, car la conduite à tenir thérapeutique ne sera pas modifiée par le résultat de l'ostéodensitométrie
- E** non, car la patiente n'est pas douloureuse

Question 2 – QRU

Réalisez-vous des radiographies de rachis thoracolumbaire ?

- A** oui
- B** non

Question 3 – QRU

Y a-t-il une indication à introduire un traitement anti-ostéoporotique chez cette patiente sans antécédent de fracture ?

- A** oui
- B** non

Question 4 – QRM

Vous expliquez à votre patiente qu'il faut débiter un traitement anti-ostéoporotique. Elle reste interrogative quant à l'utilité de ce nouveau traitement : « Je n'ai jamais eu de fracture, c'est donc que j'ai les os solides ! » Que lui répondez-vous ?

- A** il existe une surmortalité de 20 % dans la première année suivant une FESF
- B** le risque de survenue d'une fracture ostéoporotique peut être évalué en prenant en compte plusieurs paramètres
- C** chez elle, le risque est estimé suffisamment important pour qu'il nécessite un traitement anti-ostéoporotique
- D** vous avez évalué ce risque en tenant compte de son âge, son antécédent de ménopause précoce, son antécédent familial de FESF, sa DMO basse
- E** la baisse de la DMO est le déterminant principal du risque de fracture

Question 5 – QRU

Quel est l'objectif principal du traitement anti-ostéoporotique ?

- A** éviter les fractures
- B** stabiliser la densité minérale osseuse
- C** éviter l'aggravation des résultats de l'ostéodensitométrie
- D** diminuer les douleurs
- E** restaurer la taille d'origine de la patiente

Question 6 – QRM

Parmi les traitements suivants, quels sont ceux que vous pouvez proposer à votre patiente ?

- A** alendronate
- B** téraparatide
- C** dénosumab
- D** risédronate
- E** acide zolédronique

Question 7 – QRM

Vous optez finalement pour un bisphosphonate par voie orale. Quelles explications concernant les modalités pratiques de prise de ce traitement donnez-vous à votre patiente ?

- A** il faut prendre le traitement à jeun
- B** il faut prendre le traitement en même temps que le comprimé de calcium
- C** il faut le prendre avec un grand verre d'eau peu minéralisée
- D** il faut éviter de s'allonger pendant la demi-heure qui suit la prise du traitement
- E** il est suivi 48 heures plus tard d'un comprimé de vitamine B9

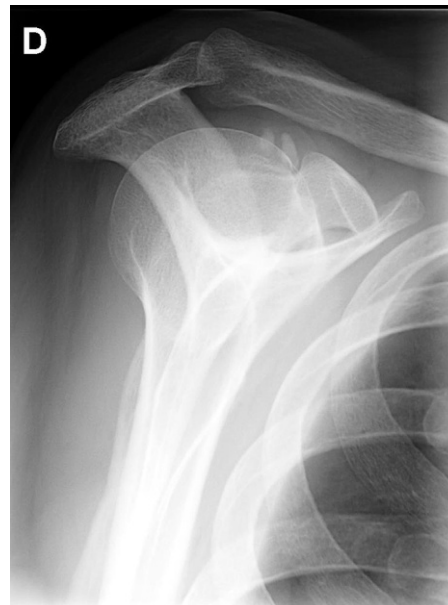Question 8 – QRM

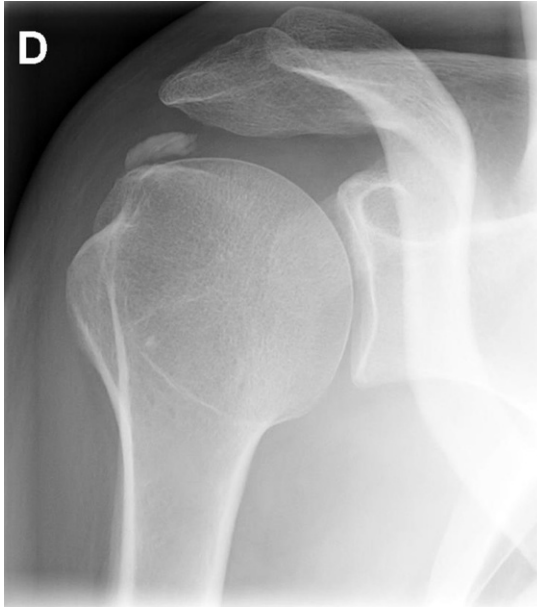
Par ailleurs, quels conseils donnez-vous à votre patiente pour limiter la perte osseuse ?

- A** avoir une activité physique en charge régulière
- B** avoir une alimentation riche en calcium
- C** maigrir
- D** reprendre le traitement hormonal substitutif

Question 9 – QRU

Vous revoyez votre patiente près de 5 ans plus tard lors d'une consultation « en urgence ». La patiente présente en effet une vive douleur d'épaule droite, survenue la veille sans facteur déclenchant. La douleur est permanente, augmentée lors des mobilisations de l'épaule. Les amplitudes articulaires passives ne sont pas limitées. Vous faites réaliser des radiographies d'épaule droite : les clichés sont soumis à votre interprétation.





Quel est votre diagnostic ?

- A** arthrite d'épaule
- B** fracture atypique de la tête humérale
- C** algodystrophie
- D** lésion ostéocondensante suspecte de métastase condensante
- E** épaule aiguë hyperalgique par tendinopathie calcifiante (hydroxyapatite) de coiffe

Question 10 – QRM

Quelle prise en charge thérapeutique proposez-vous dans un premier temps ?

- A** antalgiques
- B** AINS
- C** kinésithérapie en urgence avec massages transverses profonds
- D** chirurgie en urgence
- E** repos articulaire à visée antalgique

Question 11 – QRU

En cas de persistance des douleurs, quel geste à visée thérapeutique pourriez-vous envisager ?

- A** capsulodistension
- B** ponction évacuatrice du liquide articulaire d'épaule
- C** ponction-aspiration de la calcification causale sous scopie
- D** anesthésie locorégionale par bloc locorégional
- E** utilisation du neurostimulateur transcutané

Question 12 – QRM

Votre patiente vous demande s'il faut poursuivre son traitement par bisphosphonates, qui est par ailleurs bien toléré. Sous quelles conditions pouvez-vous interrompre ce traitement ?

- A** absence de fracture pendant le traitement
- B** absence de nouveaux facteurs de risque de fracture
- C** absence de diminution significative de la densité minérale osseuse
- D** T-score > - 1 DS
- E** âge > 75 ans

Cas clinique 30 +

Vous recevez en consultation une patiente de 42 ans, sans antécédents, qui souffre de lombalgies. La patiente, animatrice dans une garderie, vous explique que les douleurs sont apparues quelques jours plus tôt, brutalement, alors qu'elle soulevait un enfant. Elle avait déjà présenté des épisodes similaires par le passé, résolutifs en quelques jours. Les douleurs actuelles sont lombaires basses, sans irradiation radiculaire. Elles sont bien calmées par le repos mais réapparaissent dès que la patiente se mobilise. La douleur est à 3/10 au repos, 7/10 lors des efforts. À l'examen, la patiente est en bon état général, apyrétique, elle pèse 60 kg pour une taille d'1,65 m. L'examen du rachis ne retrouve pas de douleurs à la palpation des épineuses. Il existe une contracture paravertébrale lombaire basse bilatérale ainsi qu'une raideur douloureuse globale du rachis lombaire. L'examen neurologique est normal.

Question 1 – QRM

Quelle(s) est (sont) votre (vos) hypothèse(s) diagnostique(s) principale(s) ?

- A** spondylodiscite infectieuse
- B** métastase osseuse
- C** lombosciatique par hernie discale
- D** lombalgies aiguës communes (lumbago)
- E** sacro-iliite inflammatoire

Question 2 – QRM

Faites-vous des examens complémentaires ? Si oui, lesquels ?

- A** non, aucun examen complémentaire n'est nécessaire
- B** radiographies de rachis lombaire de face et profil
- C** dosage de CRP
- D** scanner du rachis lombaire
- E** IRM de rachis lombaire

Question 3 – QRM

Vous concluez à des lombalgies aiguës communes. La patiente se dit très douloureuse à la mobilisation, l'EN est à 7/10. Vous lui proposez :

- A** une hospitalisation
- B** un traitement par paracétamol 1 g x 4 par jour
- C** un traitement par tramadol 50 mg x 3 par jour
- D** des antalgiques de palier 3 de type Skenan® 30 mg x 2 par jour
- E** un AINS

Question 4 – QRM

Prescrivez-vous de la kinésithérapie ?

- A** oui, mais à débiter à distance de l'épisode aigu
- B** oui, à débiter dès que possible, avec un travail de renforcement musculaire, étirements des chaînes postérieures, massages antalgiques
- C** oui, avec un apprentissage d'auto-exercices à distance de l'épisode aigu
- D** oui, avec un apprentissage des règles d'hygiène lombaire (« école du dos »), à débiter après résolution de l'épisode aigu
- E** non, car la patiente n'a pas de lombalgies chroniques

Question 5 – QRM

La patiente vous demande s'il faut déclarer cet épisode en accident de travail. Que lui répondez-vous ?

- A** oui, car la patiente a été victime d'un accident dans le cadre de son activité professionnelle
- B** oui, car elle a présenté l'apparition soudaine d'une lésion corporelle suite à un accident sur son lieu de travail
- C** non, car il s'agit d'une lombalgie sans sciatique associée
- D** non, car la patiente est assistante maternelle
- E** non, car l'examen neurologique est normal

Question 6 – QRM

Vous revoyez la patiente 4 mois plus tard. L'évolution n'a pas été favorable ; elle présente toujours des douleurs lombaires basses, mécaniques, sans irradiation. Elle n'a pas pu reprendre le travail et a dû cesser toute activité sportive. Elle poursuit un traitement par tramadol 200 mg LP matin et soir, ibuprofène, tétrazépam ; l'EVA est de 45/100 en moyenne. L'examen clinique retrouve une patiente en bon état général, apyrétique. La palpation de l'ensemble des épineuses lombaires est sensible, il n'y a pas de douleur articulaire postérieure. Il existe une raideur modérée du rachis lombaire, il n'y a pas de gibbosité. L'examen neurologique est normal, le reste de l'examen clinique est sans particularité. Elle a réalisé des radiographies de rachis lombaire et de bassin 1 mois après le début des symptômes, sans particularité en dehors d'ostéophytes en L4 et L5. Un scanner du rachis lombaire réalisé récemment retrouve une hernie discale postéro-latérale L4L5 droite, des ostéophytes en L4 et L5, aucune autre anomalie par ailleurs.

Qu'avez-vous recherché en vérifiant la présence ou non d'une gibbosité ?

- A** une spondyloarthrite axiale
- B** une douleur d'origine sacro-iliaque
- C** un élément évocateur de hernie discale
- D** une scoliose
- E** une raideur rachidienne

Question 7 – QRM

Sur quels éléments cliniques avez-vous conclu à une raideur de rachis lombaire ?

- A** diminution des amplitudes en inclinaison latérale
- B** test de Faber positif
- C** indice de Schöber inférieur à 10 + 4 cm
- D** distance mains-sol élevée
- E** test de Yocum positif

Question 8 – QRU

Quel est votre diagnostic ?

- A** lombalgies subaiguës
- B** lombalgies chroniques
- C** fibromyalgie
- D** spondyloarthrite axiale
- E** lombosciatique gauche chronique

Question 9 – QRM

Quelles évaluations initiales devez-vous réaliser ?

- A** évaluation de la douleur
- B** évaluation fonctionnelle

- C** évaluation de l'activité de la maladie avec le BASDAI et le BASFI
- D** évaluation de la composante anxieuse et dépressive
- E** évaluation des troubles statiques avec scanner de rachis en totalité

Question 10 – QRM

Comment pouvez-vous évaluer le retentissement fonctionnel et sur la qualité de vie des lombalgies chroniques ?

- A** évaluation du retentissement professionnel (arrêts de travail répétés ou prolongés)
- B** capacités de marche
- C** échelle EIFEL
- D** score de Dallas
- E** BASFI

Question 11 – QRM

La patiente aimerait réaliser une IRM rachidienne. Que lui répondez-vous ?

- A** il n'y a pas d'indication à réaliser une IRM rachidienne
- B** il n'y a pas d'indication à réaliser une IRM rachidienne mais un scanner de rachis lombaire de contrôle serait intéressant
- C** une IRM rachidienne est indiquée
- D** on pourrait également réaliser une IRM de bassin à la recherche d'une sacro-iliite
- E** une IRM rachidienne n'est pas recommandée mais, devant la hernie discale, un électromyogramme des membres inférieurs peut être proposé

Question 12 – QRM

Quels sont les principes de votre prise en charge ?

- A** prise en charge de la douleur
- B** prise en charge rééducative avec travail de kinésithérapie pour restaurer la fonction
- C** accompagnement psychologique
- D** déclaration en maladie professionnelle
- E** constitution d'un dossier pour être reconnu en qualité de travailleur handicapé

Question 13 – QRM

La patiente vous demande si elle peut faire du sport. Qu'en pensez-vous ?

- A** l'exercice physique n'est pas recommandé en cas de lombalgies
- B** la pratique d'activités sportives permet une amélioration d'un point de vue fonctionnel et antalgique
- C** certains sports sont contre-indiqués
- D** l'exercice physique dans le cadre d'une balnéothérapie peut être intéressant
- E** vous l'encouragez à la pratique de certains sports adaptés

Question 14 – QRU

La patiente se demande si une infiltration ne pourrait pas être efficace sur les douleurs. Que lui répondez-vous ?

- A** une infiltration épidurale à base de dérivés cortisonés serait certainement efficace sur la symptomatologie douloureuse
- B** ce type d'infiltration n'a pas prouvé son efficacité sur les lombalgies
- C** ce type d'infiltration a prouvé son efficacité sur le retentissement fonctionnel

- D** une infiltration foraminale L4L5 droite pourrait être proposée
- E** les infiltrations épidurales sont contre-indiquées en cas de lombalgies chroniques

Cas clinique 31 +++

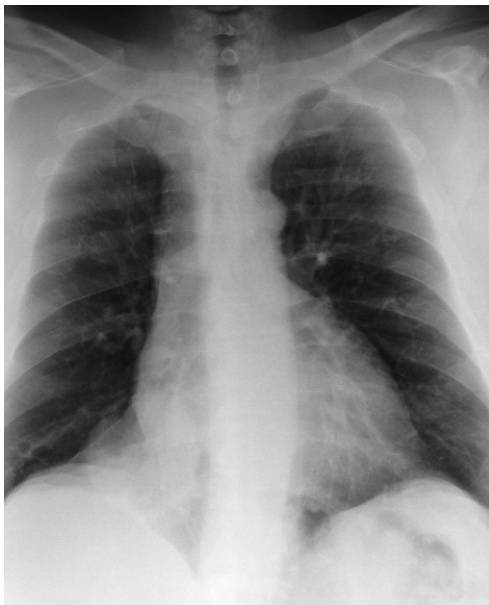
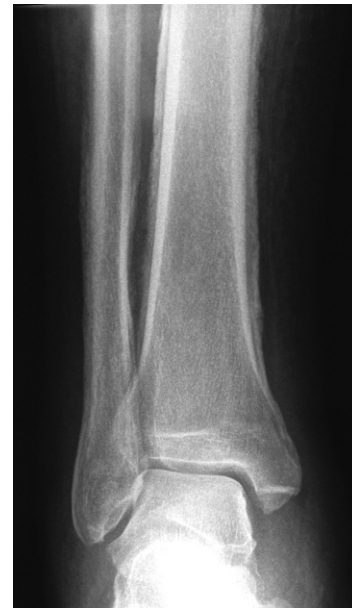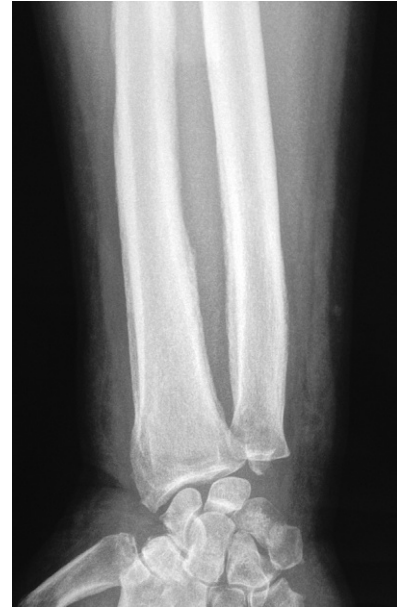Vous recevez en hospitalisation un patient de 67 ans qui présente des douleurs des mains et des pieds. Les antécédents de votre patient sont marqués par une hypertension artérielle, un tabagisme actif estimé à 30 paquets-années. Il poursuit un traitement par hydrochlorothiazide et paracétamol 4 g par jour. Les douleurs évoluent depuis environ 1 mois, sont situées au niveau des doigts, mains, orteils et avant-pieds. Elles sont permanentes, mal soulagées par le paracétamol. Le patient trouve qu'il a les mains et pieds gonflés, et vous explique que ses extrémités deviennent parfois très chaudes et cyanosées. Il a perdu 5 kg en 3 mois et signale une fatigue inhabituelle depuis quelque temps.

À l'examen, les extrémités des membres supérieurs et inférieurs sont globalement œdématisées et chaudes. Vous retrouvez un hippocratisme digital au niveau des mains et pieds. Le murmure vésiculaire vous semble diminué en base droite.

Le bilan biologique réalisé à l'entrée dans le service retrouve : Hb = 11 g/dl, VGM = 78 μm^3 , leucocytes = 12 500/mm³, plaquettes = 450 000/mm³, Na = 140 mEq/l, K = 4 mEq/l, Ca = 2,6 mmol/l, clairance de la créatinine = 80 ml/min; électrophorèse des protéines sériques : albumine 32 g/l, hyper- α_1 -globulinémie et hyper- α_2 -globulinémie sans autres anomalies; PTH effondrée, 25(OH)-vitamine D normale.

L'électrocardiogramme est sans particularité.

Une partie du bilan radiographique réalisé est laissée à votre interprétation.



Vous avez également réalisé une scintigraphie osseuse, qui montre une hyperfixation intense en regard des anomalies visualisées sur les radiographies des extrémités, sans autre anomalie de fixation par ailleurs.

Question 1 – QRM

Compte tenu des anomalies biologiques, quelles anomalies avez-vous recherchées sur l'électrocardiogramme ?

- A** bradycardie sinusale
- B** tachycardie sinusale
- C** ondes U
- D** extrasystoles ventriculaires
- E** allongement de l'espace QT

Question 2 – QRM

Quelles sont vos trois principales hypothèses diagnostiques pour expliquer l'hypercalcémie dans ce contexte ?

- A** hypercalcémie tumorale compliquant une métastase osseuse (qui peut ne pas fixer à la scintigraphie)
- B** myélome multiple
- C** hypercalcémie liée aux thiazidiques
- D** hypercalcémie liée à une hyperparathyroïdie primaire
- E** hypercalcémie humorale maligne par sécrétion de PTHrp

Question 3 – QRM

Quel bilan biologique complémentaire demandez-vous à visée étiologique face à cette hypercalcémie ?

- A** électrophorèse des protéines sériques avec immunofixation
- B** myélogramme
- C** enzyme de conversion de l'angiotensine
- D** recherche d'une protéinurie de Bence-Jones (immunofixation urinaire)
- E** dosage de PTHrp

Question 4 – QRM

Quelles mesures thérapeutiques instaurez-vous immédiatement pour prendre en charge cette hypercalcémie ?

- A** arrêt de l'hydrochlorothiazide
- B** bisphosphonates par voie intraveineuse
- C** hydratation par sérum salé isotonique en intraveineux
- D** inhibition de la résorption osseuse par dénosumab
- E** hydratation par du sérum glucosé

Question 5 – QRM

Malgré une hydratation suffisante par voie intraveineuse pendant plusieurs jours et l'arrêt du thiazidique, l'hypercalcémie persiste, sans retentissement ECG. Quelles mesures thérapeutiques envisagez-vous à ce stade ?

- A** bisphosphonates par voie intraveineuse
- B** furosémide
- C** dénosumab
- D** épuration extra-rénale en urgence
- E** hyperhydratation par du sérum glucosé

Question 6 – QRM

Les anomalies radiologiques observées sur les radiographies osseuses présentées sont :

- A** une déminéralisation évocatrice d'ostéoporose
- B** des érosions articulaires compatibles avec une polyarthrite rhumatoïde
- C** des appositions périostées
- D** des signes compatibles avec une chondrocalcinose
- E** des métastases osseuses condensantes

Question 7 – QRM

Ces appositions périostées se traduisent sur la scintigraphie osseuse au technétium sous forme d'un renforcement de fixation. Une hyperfixation en scintigraphie osseuse :

- A** témoigne d'une augmentation de l'activité ostéoclastique
- B** peut se voir en cas de métastase osseuse
- C** peut se voir en cas d'arthrose
- D** peut se voir en cas de fracture récente
- E** aucune des réponses n'est exacte

Question 8 – QRM

Que pensez-vous de la radiographie thoracique ?

- A** celle-ci est normale
- B** il existe une cardiomégalie
- C** il existe un nodule pulmonaire suspect paracardiaque droit
- D** il existe une atélectasie en bande compatible avec une embolie pulmonaire
- E** il existe un syndrome interstitiel diffus

Question 9 – QRM

Quelle(s) hypothèse(s) diagnostique(s) proposez-vous pour expliquer le tableau clinique ?

- A** polyarthrite rhumatoïde
- B** syndrome paranéoplasique probable
- C** ostéoarthropathie hypertrophiante de Pierre-Marie et Foix associée à un probable cancer pulmonaire
- D** arthrose des extrémités compliquant un probable cancer pulmonaire
- E** tuberculose pulmonaire et osseuse

Question 10 – QRM

Que pouvez-vous proposer à votre patient d'un point de vue antalgique ?

- A** ajout de tramadol 100 mg × 3 par jour
- B** tramadol 50 mg par jour et titration morphinique
- C** gabapentine
- D** radiothérapie sur les extrémités
- E** chirurgie thoracique en urgence pour exérèse carcinologique du nodule pulmonaire

Cas clinique 32 +++

Vous recevez en consultation un patient de 50 ans pour une douleur d'orteil et de genou droit. Il n'a pas d'antécédents personnel ni familial et ne prend aucun traitement. Le patient vous explique que son genou droit est un peu gonflé, que son orteil est tout rouge, très gonflé et douloureux depuis quelques jours, suite à une journée de chasse où il avait beaucoup marché. Ce n'est pas la première fois que son genou est gonflé ; il a même eu plusieurs épisodes de gonflements des chevilles, qui diminuaient bien sous AINS. Il a également des douleurs sous le talon gauche depuis quelques semaines, maximales le matin au réveil et qui s'améliorent au cours de la journée, certainement à cause de ses vieilles chaussures qu'il utilise à la chasse. Il a d'ailleurs présenté plusieurs épisodes de douleurs des talons identiques par le passé, d'évolution favorable sous AINS. À l'examen, le 4^e orteil est très inflammatoire, douloureux à la palpation. Vous réveillez des douleurs à la mise en tension de l'aponévrose plantaire gauche. Il existe un épanchement intra-articulaire de genou droit : vous ponctionnez environ 10 ml d'un liquide citrin. Sur le plan cutané, vous retrouvez plusieurs plaques

érythémato-squameuses, prédominant au niveau des zones bastions. Par ailleurs, plusieurs ongles ont un aspect en « dé à coudre » et vous retrouvez deux petits nodules sous-cutanés indolores, non mobiles, non rénitents, au niveau de la conque des oreilles.

L'analyse du liquide articulaire retrouve 5300 éléments/mm³, sans microcristaux ni germes visualisés à l'examen direct.

Question 1 – QRU

À quoi correspondent les nodules sous-cutanés décrits ?

- A** nodules rhumatoïdes
- B** adénopathies
- C** tophus goutteux
- D** nouures d'un érythème noueux
- E** granulomes épithélioïdes

Question 2 – QRU

Quelle pathologie est responsable de l'aspect unguéal en « dé à coudre » ?

- A** mycose unguéale
- B** psoriasis unguéal
- C** ostéomalacie
- D** cirrhose
- E** carence en vitamine D

Question 3 – QRM

L'aspect très inflammatoire du 4^e orteil vous fait évoquer une dactylite. Quelles en sont les deux hypothèses étiologiques les plus probables ?

- A** dactylite liée à une polyarthrite rhumatoïde
- B** dactylite sur ostéite chronique
- C** dactylite liée à un rhumatisme psoriasique
- D** dactylite liée à une goutte
- E** dactylite septique

Question 4 – QRU

Le patient vous interroge quant à sa douleur de talon. De quoi est-elle évocatrice ?

- A** fracture de fatigue du calcanéum
- B** tendinite achilléenne
- C** aponévrosite plantaire inflammatoire
- D** aponévrosite plantaire mécanique
- E** bursite goutteuse

Question 5 – QRM

À l'issue de votre examen clinique, quelles sont vos deux hypothèses diagnostiques principales pour expliquer les manifestations rhumatologiques actuelles ?

- A** polyarthrite rhumatoïde
- B** rhumatisme psoriasique
- C** endocardite infectieuse subaiguë
- D** goutte
- E** rhumatisme à pyrophosphate de calcium dihydraté (PPCD)

Question 6 – QRM

Quelles comorbidités ont en commun ces deux pathologies ?

- A** syndrome métabolique
- B** hypertension artérielle
- C** syndrome dépressif
- D** dyslipidémie
- E** cancers cutanés

Question 7 – QRM

Quels éléments du bilan biologique vont vous aider dans la démarche diagnostique ?

- A** facteur rhumatoïde
- B** anti-CCP
- C** CRP
- D** HLA-B27
- E** uricémie

Question 8 – QRM

Quel bilan radiologique demandez-vous ?

- A** radiographies de rachis thoracolombaire de face et profil
- B** radiographies des sacro-iliaques
- C** radiographies des genoux de face et profil
- D** radiographies des pieds de face, profil et trois quarts
- E** radiographies des chevilles de face et profil

Question 9 – QRU

Vous recevez les premiers éléments du bilan demandé : cultures du liquide articulaire stériles, Hb = 14 g/dl, plaquettes = 350 000/mm³, leucocytes = 12 500/mm³, CRP = 35 mg/l, fonction rénale normale, uricémie = 70 mg/l (420 µmol/l). Sacro-iliite radiologique bilatérale ; reste du bilan iconographique sans particularité.

Le diagnostic de spondyloarthrite périphérique associée à un psoriasis peut-il être retenu ?

- A** non
- B** oui

Question 10 – QRM

L'évolution clinique et biologique est rapidement favorable sous AINS.

Quel(s) traitement(s) proposez-vous pour le rhumatisme psoriasique dans un premier temps ?

- A** aucun
- B** AINS en cas de poussée douloureuse
- C** abatacept
- D** corticothérapie par voie orale
- E** anti-TNFα

Question 11 – QRM

Concernant la goutte, y a-t-il une indication à introduire un traitement de fond hypo-uricémiant ?

- A** non, car les épisodes d'arthrites antérieures sont possiblement liés au rhumatisme inflammatoire associé
- B** oui, car l'uricémie est à 70 mg/l (420 µmol/l)
- C** oui, car il existe des tophus
- D** non, car le patient est âgé de moins de 50 ans
- E** non, car la fonction rénale est normale

Question 12 – QRU

Vous débutez un traitement par allopurinol. Vous revoyez le patient en consultation 3 mois plus tard. Quel est votre seuil cible d'uricémie ?

- A** < 60 mg/l
- B** < 70 mg/l
- C** < 80 mg/l
- D** < 90 mg/l

Question 13 – QRM

Lors de l'examen physique rhumatologique de votre patient, quels éléments recherchez-vous pour évaluer l'efficacité de votre prise en charge sur l'atteinte articulaire ?

- A** talalgie plantaire ou postérieure inflammatoire
- B** synovites, arthrites
- C** dactylites
- D** BASDAI
- E** BASFI

Cas clinique 33 +++

Interne en stage de rhumatologie, vous êtes appelé(e) par vos confrères urgentistes pour avis concernant une patiente qui présente une douleur de la racine du membre inférieur droit.

Question 1 – QRU

Premier cas de figure : il s'agit d'une patiente de 65 ans, hypertendue sans autre antécédent connu, qui décrit des douleurs inguinales et de la cuisse droite anciennes qui se sont aggravées il y a quelques jours, d'horaire mécanique. À l'examen, la hanche droite est douloureuse, sans impotence clinostatique. Le rachis est indolore, le signe de Léri est négatif. L'examen neurologique est sans particularité. Vous remarquez une boiterie d'esquive du membre inférieur droit. L'hypothèse diagnostique la plus probable est :

- A** une cruralgie L4 droite d'origine commune
- B** un hématome du psoas droit
- C** une tendinopathie du moyen fessier droit
- D** une poussée de coxarthrose droite
- E** une ostéonécrose de la tête fémorale droite

Question 2 – QRU

Deuxième cas de figure : il s'agit d'une patiente de 65 ans, sans antécédent en dehors d'une fibrillation auriculaire découverte récemment et traitée depuis peu par warfarine, qui décrit de vives douleurs inguinales et de la face antérieure de la cuisse droite apparues brutalement il y a quelques heures. À l'examen, la patiente est apyrétique et stable sur le plan hémodynamique. Il existe une attitude antalgique en flexion de la cuisse droite sur le bassin difficilement réductible. L'examen de la hanche est rendu difficile en raison des douleurs. La palpation du rachis est indolore. L'examen neurologique retrouve un psoas droit à 3/5 et est sans particularité par ailleurs. L'abdomen est souple et indolore. L'hypothèse diagnostique la plus probable est :

- A** une cruralgie L3 droite d'origine commune
- B** une pathologie de hanche droite
- C** une cruralgie droite par hématome du psoas
- D** une appendicite rétrocaecale
- E** une tendinopathie du moyen fessier

Question 3 – QRU

Troisième cas de figure : il s'agit d'un patient de 75 ans, dont le principal antécédent est un can-

cer de prostate traité il y a de nombreuses années par radiothérapie, sans suivi depuis, qui présente des douleurs inguinale et de la face antérieure de la cuisse droite apparues progressivement il y a quelques mois, qui s'aggravent petit à petit. Les douleurs sont permanentes, réveillent même le patient en fin de nuit. Il existe une perte de poids récente et une asthénie inhabituelle. À l'examen, le patient est apyrétique. Le rachis est indolore, le signe de Léri négatif. L'examen neurologique est sans particularité en dehors d'une diminution de réflexe rotulien droit. La hanche droite est indolore, les amplitudes conservées; il n'y a pas d'impotence clinostatique. La marche est sans particularité. L'hypothèse diagnostique la plus probable est :

- A** une cruralgie droite d'origine commune
- B** une tendinopathie du moyen fessier
- C** une cruralgie droite par compression intrapelvienne
- D** une coxarthrose droite
- E** un hématome du psoas droit

Question 4 – QRU

Quatrième cas de figure : il s'agit d'une patiente de 35 ans, sans antécédent en dehors d'une entorse récente de la cheville droite en cours de traitement, qui présente depuis quelques jours des douleurs de la région péri-trochantérienne droite d'horaire mécanique. À l'examen, il existe une boiterie d'esquive du membre inférieur droit en raison des douleurs de cheville droite. Les hanches sont indolores, leurs amplitudes conservées. Le rachis est indolore. Vous déclenchez les douleurs de la patiente à la palpation de la région trochantérienne droite, ainsi que lors de l'adduction passive du membre inférieur droit et lors de la rotation interne contrariée de la hanche droite. L'hypothèse diagnostique la plus probable est :

- A** une ostéonécrose de hanche droite
- B** une sciatique L5 droite tronquée
- C** une tendinopathie du moyen fessier droit
- D** une coxarthrose droite
- E** une fracture du col fémoral

Question 5 – QRM

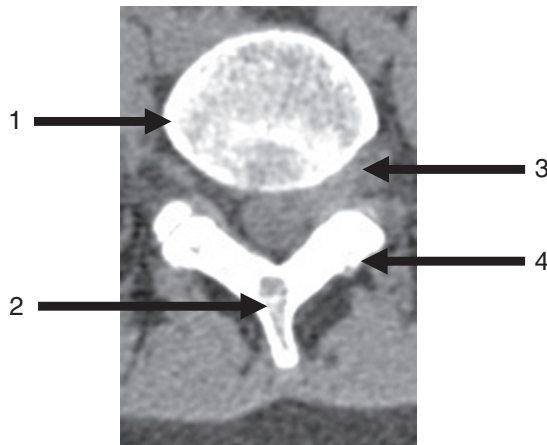En réalité, il s'agit d'une patiente de 35 ans, aux antécédents de lombagos, qui présente des douleurs lombaires irradiant à la face antérieure de la cuisse droite et du genou droit, apparues brutalement le matin même alors qu'elle déménageait. Le rachis lombaire est raide, le signe de Léri positif à droite. Le réflexe ostéotendineux rotulien droit est aboli. Le testing du quadriceps droit est coté à 2/5; le reste de l'examen neurologique est sans particularité.

Comment recherchez-vous un syndrome de la queue de cheval ?

- A** douleurs pluriradiculaires des membres inférieurs
- B** rétention aiguë d'urine
- C** incontinence anale ou urinaire
- D** hypotonie anale au toucher rectal
- E** hypoesthésie en selle

Question 6 – QRU

Ci-joint une coupe transversale en L4L5 d'un scanner du rachis lombaire réalisé en urgence.



Quelle est la proposition exacte le concernant ?

- A** 1 : hernie discale paramédiane L4L5 droite ; 2 : épineuse ; 3 : ligament jaune ; 4 : pédicule
- B** 1 : hernie discale foraminale L4L5 gauche ; 2 : épineuse ; 3 : pédicule ; 4 : lame
- C** 1 : hernie discale foraminale L4L5 droite ; 2 : épineuse ; 3 : ligament jaune ; 4 : lame
- D** 1 : racine L4 droite ; 2 : épineuse ; 3 : hernie discale L4L5 gauche ; 4 : lame
- E** 1 : hernie discale foraminale L4L5 droite ; 2 : épineuse ; 3 : foramen L4L5 gauche ; 4 : lame

Question 7 – QRM

Après avis chirurgical, l'indication d'une chirurgie rachidienne en urgence est retenue. La patiente vous demande si elle peut avoir des séquelles de sa pathologie. Que lui répondez-vous ?

- A** elle n'aura aucune séquelle si on l'opère rapidement
- B** il peut persister un déficit neurologique, variable, même si on l'opère rapidement
- C** on ne peut pas prévoir s'il persistera un déficit neurologique
- D** il peut persister des douleurs crurales résiduelles
- E** oui, elle aura très probablement des séquelles

Question 8 – QRM

L'évolution postopératoire est favorable, le déficit moteur et les douleurs ayant disparu.

La patiente revient vous voir en consultation 1 mois et demi plus tard en raison de la réapparition récente de la symptomatologie douloureuse lombaire et radiculaire alors que tout allait bien jusqu'alors. Quelles sont vos trois principales hypothèses diagnostiques ?

- A** récidive herniaire
- B** spondylodiscite postopératoire
- C** cruralgie par fibrose postopératoire
- D** hématome postopératoire
- E** arthrose rachidienne postopératoire

Question 9 – QRM

Que recherchez-vous à l'examen clinique ?

- A** un signe de Lasègue
- B** des troubles sphinctériens
- C** un déficit moteur
- D** une fièvre
- E** une cicatrice inflammatoire au niveau du rachis

Question 10 – QRM

Il n'y a pas de déficit moteur, pas de troubles sphinctériens. Quel(s) examen(s) demandez-vous ?

- A** aucun, car il n'y a pas de signes de gravité
- B** IRM de rachis lombaire
- C** TDM de rachis lombaire
- D** TDM abdominopelvienne
- E** électromyogramme

Cas clinique 34 +++

Vous recevez aux urgences un patient de 55 ans qui présente une douleur intense de genou gauche depuis 24 heures. Ce patient est suivi pour une néoplasie du rectum, traitée par chirurgie il y a plusieurs mois, avec chimiothérapie adjuvante, toujours poursuivie. Il bénéficie également d'un traitement anticoagulant par énoxaparine à posologie curative pour une embolie pulmonaire survenue dans les suites de la chirurgie digestive.

Les douleurs ont débuté brutalement la veille, sans facteur déclenchant. Il s'y associe de la fièvre à 38,7 °C.

À l'examen, l'hémodynamique est stable. Il existe une monoarthrite de genou gauche, sans autre articulation tuméfiée ou douloureuse. Les bruits du cœur sont réguliers, avec un discret souffle cardiaque qui n'était pas connu. La cicatrice de chambre implantable n'est pas inflammatoire.

Le bilan biologique retrouve une hyperleucocytose à 12 000/mm³, une CRP à 180 mg/l. La fonction rénale et le bilan hépatique sont normaux. Il existe une anémie normocytaire arégénérative à 10,5 g/dl.

Question 1 – QRM

Quels sont les signes cliniques retrouvés en cas d'arthrite de genou ?

- A** une tuméfaction de genou avec croissant sus-rotulien
- B** la présence d'un signe de Faber
- C** un gonflement inflammatoire de genou
- D** la présence d'un choc rotulien
- E** une impotence fonctionnelle majeure

Question 2 – QRM

Vous suspectez une arthrite septique et vous apprêtez à faire une ponction de genou gauche pour analyse du liquide articulaire. Votre externe vous fait remarquer que le patient poursuit un traitement par énoxaparine à posologie curative. La ponction de genou est-elle contre-indiquée ?

- A** oui
- B** non

Question 3 – QRM

Le liquide articulaire est trouble. L'examen direct retrouve 8000 éléments/mm³, une absence de cristaux, une absence de germe. Les cultures sont en cours. Quelles sont les propositions vraies ?

- A le liquide est inflammatoire
- B l'hypothèse d'une arthrite microcristalline est écartée
- C l'hypothèse d'une arthrite septique vous paraît moins probable
- D l'hypothèse d'une poussée congestive d'arthrose ne peut être éliminée
- E l'hypothèse d'un rhumatisme inflammatoire débutant paraît plus probable

Question 4 – QRU

Quarante-huit heures après l'admission du patient, vous recevez un appel du laboratoire de bactériologie, qui a mis en évidence la présence d'un cocci Gram-positif en amas dans le liquide articulaire. Les hémocultures sont en cours, sans germe identifié pour l'instant. De quel micro-organisme s'agit-il probablement ?

- A streptocoque
- B staphylocoque doré
- C *Enterococcus faecalis*
- D *E. coli*
- E *Staphylococcus epidermidis*

Question 5 – QRU

Il s'agit d'un staphylocoque doré sensible à la méticilline. Les hémocultures sont stériles. Quel est vraisemblablement le mécanisme physiopathologique à l'origine de l'arthrite septique de votre patient ?

- A dissémination hémotogène
- B inoculation directe
- C translocation digestive
- D dissémination lymphatique
- E réactivation du staphylocoque présent de manière physiologique dans l'articulation en raison de la chimiothérapie

Question 6 – QRM

Le souffle cardiaque vous fait craindre une endocardite infectieuse associée. Quelles manifestations cliniques extracardiaques peuvent être retrouvées en cas d'endocardite infectieuse subaiguë ?

- A placards érythémateux palmoplantaires de Janeway
- B purpura pétéchial
- C nodules violacés douloureux fugaces au niveau de la pulpe des doigts
- D protéinurie à la bandelette urinaire
- E nodules indolores sur les pavillons des oreilles

Question 7 – QRM

Vous écarter l'endocardite infectieuse et attribuez le souffle à l'anémie probablement iatrogène (chimiothérapie). Les hémocultures prélevées sur le PAC sont toutes stériles.

Quelles sont les réponses exactes concernant l'antibiothérapie que vous proposez au patient ?

- A antibiothérapie bactéricide
- B par voie intraveineuse avec relais par voie orale par la suite

- C durée de traitement de 12 semaines
- D bi-antibiothérapie par pénicilline M et aminoside
- E bi-antibiothérapie par amoxicilline et aminoside

Question 8 – QRM

Vous sollicitez l'avis de votre confrère orthopédiste pour discuter d'une prise en charge chirurgicale. Quelles sont les propositions exactes ?

- A une prise en charge chirurgicale permet d'éliminer les toxines et enzymes, limitant ainsi la destruction articulaire
- B la prise en charge chirurgicale consiste en un lavage articulaire sous arthroscopie ou par arthrotomie
- C il est parfois proposé une synovectomie en association au lavage
- D la chirurgie n'est jamais proposée si le germe responsable est identifié et qu'une antibiothérapie est débutée

Question 9 – QRM

Quelles sont les réponses exactes concernant la kinésithérapie chez votre patient ?

- A jusqu'à disparition des signes inflammatoires, le genou doit être immobilisé en flexion (position de fonction)
- B une fois disparus les signes inflammatoires locaux, une kinésithérapie douce avec travail des amplitudes articulaires peut être débutée
- C le travail avec remise en charge pourra être débuté après guérison de l'épisode infectieux
- D une décharge stricte doit être poursuivie jusqu'à ce qu'une IRM de contrôle atteste de la guérison du processus infectieux

Question 10 – QRU

L'évolution clinique et biologique est favorable après antibiothérapie et lavage chirurgical. Plusieurs mois après, il persiste cependant des douleurs mécaniques de genou. Quelle en est vraisemblablement la cause ?

- A récurrence d'arthrite
- B algodystrophie
- C arthrose post-arthritique
- D goutte
- E ostéonécrose de condyle fémoral

Cas clinique 35 +++

Vous recevez en consultation une patiente de 65 ans, pour le suivi d'une polyarthrite rhumatoïde évoluant depuis de nombreuses années, érosive et nodulaire. Votre patiente présente également une hypertension artérielle et un diabète de type 2. Elle poursuit un traitement par méthotrexate 12,5 mg par semaine par voie orale, acide folique, étanercept (Enbrel®), paracétamol, lercanidipine et metformine.

La patiente décrit des douleurs au niveau des mains et avant-pieds, anciennes et stables, gênantes lors des activités, bien calmées par le repos. L'EVA douleur est à 20/100, l'EVA globale à 20/100. Il n'y a pas de réveil nocturne douloureux, il existe un dérouillage matinal de quelques minutes.

Les mains sont le siège de déformations en « coup de vent ulnaire ». Il existe un aspect de pouce en « Z » et plusieurs déformations en « col de cygne » à droite et à gauche. Deux articulations sont douloureuses à la pression (deux interphalangiennes proximales), aucune articulation n'est tuméfiée. Le DAS 28 est calculé à 2,03. Elle vous apporte les résultats d'un bilan biologique réalisé récemment : Hb = 12,1 g/dl, leucocytes = 4500/mm³, plaquettes = 400000/mm³, clairance de la créatinine stable à 45 ml/min, CRP = 1 mg/l, VS = 5 mm à la 1^{re} heure.

Question 1 – QRU

À quelle famille thérapeutique appartient l'étanercept ?

- A** anti-IL-6
- B** anti-IL-1
- C** anti-CD20 (mabthera)
- D** anti-TNF α
- E** anti-IL-12/IL-23

Question 2 – QRU

Quel est le principal risque de ce traitement ?

- A** dyspnée
- B** risque infectieux
- C** risque élevé de néoplasies
- D** poussée de psoriasis cutané
- E** risque allergique

Question 3 – QRM

Parmi les paramètres biologiques suivants, lequel (lesquels) doit (doivent) être demandé(s) pour évaluer la tolérance du méthotrexate ?

- A** NFS
- B** urée, créatininémie
- C** transaminases
- D** CRP
- E** hémocultures

Question 4 – QRM

Parmi les propositions suivantes concernant le DAS 28, laquelle (lesquelles) est (sont) exacte(s) ?

- A** c'est un score clinique permettant d'évaluer l'activité de la polyarthrite rhumatoïde
- B** les résultats varient de 0 à 28 points
- C** le résultat de DAS 28 de votre patiente est le témoin d'une polyarthrite active
- D** il est utile en pratique courante pour évaluer l'efficacité des thérapeutiques utilisées
- E** c'est un score composite que l'on peut calculer à partir de paramètres cliniques et biologiques

Question 5 – QRM

Parmi les propositions suivantes concernant les nodules rhumatoïdes, lesquelles sont exactes ?

- A** ils sont fermes, indolores, mobiles
- B** ils sont fréquemment situés au niveau des pulpes de doigts, des faces postérieures des coudes, des tendons d'Achille
- C** on observe parfois une augmentation de leur nombre sous méthotrexate
- D** l'exérèse chirurgicale est un excellent moyen de guérison de ces nodules à long terme
- E** ils sont parfois de localisation viscérale (poumon, cœur...)

Question 6 – QRM

Le contrôle de la maladie vous paraît-il satisfaisant actuellement ?

- A** oui, le DAS 28 étant inférieur à 2,6
- B** non, il reste des articulations douloureuses
- C** non, il reste des nodules rhumatoïdes
- D** oui, il n'y a pas de consommation de corticoïdes
- E** non, le DAS 28 est supérieur à 1

Question 7 – QRU

À quoi rattachez-vous les douleurs dont se plaint la patiente ?

- A** poussée de polyarthrite rhumatoïde
- B** séquelles de destructions articulaires par la polyarthrite rhumatoïde
- C** arthrose
- D** ténosynovite
- E** algodystrophie

Question 8 – QRM

Vous pensez proposer à votre patient une prise en charge en ergothérapie. Parmi les propositions suivantes concernant l'ergothérapie, laquelle (lesquelles) est (sont) exacte(s) ?

- A** un des objectifs est l'éducation gestuelle, par exemple en apprenant au patient à modifier certains mouvements de préhension qui ont tendance à aggraver les déformations au niveau des mains
- B** l'ergothérapeute peut proposer certaines aides techniques pour faciliter les gestes de la vie quotidienne (couverts adaptés pour faciliter les repas, enfile chaussettes, etc.)
- C** l'ergothérapeute peut parfois visiter le domicile des patients pour adapter leur lieu de vie (choix des poignées de porte, installation des barres de douches, etc.)
- D** l'ergothérapeute peut confectionner des orthèses de repos sur mesure

Question 9 – QRM

À l'auscultation pulmonaire, vous retrouvez de fins crépitants aux bases, non connus auparavant. La patiente n'est pas dyspnéique au repos, elle est apyrétique, la saturation pulmonaire est normale en air ambiant. Une radiographie thoracique retrouve un syndrome interstitiel bilatéral. L'ECG est sans particularité. Quelles sont vos hypothèses diagnostiques ?

- A** œdème aigu pulmonaire
- B** pneumopathie infectieuse bilatérale
- C** tuberculose bacillifère
- D** pneumopathie immunoallergique au méthotrexate
- E** fibrose pulmonaire compliquant la polyarthrite rhumatoïde

Question 10 – QRM

Quels sont les deux examens complémentaires indispensables que vous demandez à visée étiologique ?

- A** scanner thoracique en coupes fines
- B** dosage des FR, anti-CCP et anticorps antinucléaires
- C** fibroscopie bronchique avec lavage bronchoalvéolaire
- D** Quantiféron®
- E** BNP

Question 11 – QRM

Parmi les propositions suivantes concernant l'association entre risque cardiovasculaire et polyarthrite rhumatoïde, laquelle (lesquelles) est (sont) exacte(s) ?

- A** chez les patients atteints de polyarthrite rhumatoïde, on observe une augmentation de la prévalence des événements cardiovasculaires par rapport à la population générale
- B** il n'y a pas de surrisque cardiovasculaire en cas de polyarthrite rhumatoïde en rémission
- C** la polyarthrite rhumatoïde en elle-même est un facteur de risque cardiovasculaire aussi important que le diabète par exemple
- D** le dépistage des facteurs de risque cardiovasculaire doit être réalisé tous les ans chez les patients porteurs d'une polyarthrite rhumatoïde

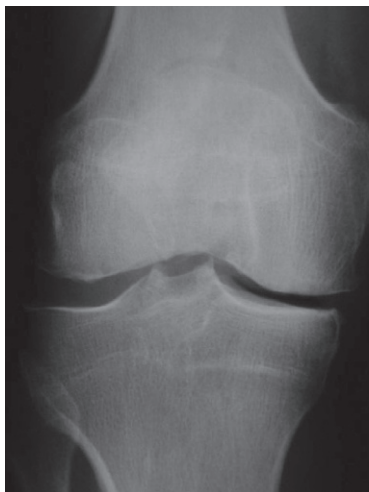Question 12 – QRM

Parmi les propositions suivantes concernant l'amylose pouvant compliquer une polyarthrite rhumatoïde, laquelle (lesquelles) est (sont) exacte(s) ?

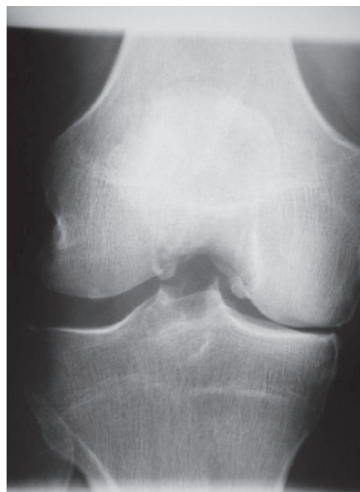- A** il s'agit de l'amylose AA
- B** il s'agit de l'amylose AL
- C** elle doit être recherchée en cas d'apparition d'une protéinurie glomérulaire
- D** elle peut être diagnostiquée à partir d'une biopsie des glandes salivaires accessoires
- E** l'analyse anatomopathologique doit être réalisée après coloration de Zielh-Neelsen

Cas clinique 36 ++

Vous recevez en consultation une patiente de 58 ans adressée par son médecin traitant pour douleurs de genou droit. Cette patiente n'a pas d'antécédent hormis un surpoids (IMC 28 kg/m²). Les douleurs sont apparues progressivement il y a plusieurs mois, sans facteur déclenchant. Elles prédominent à la face médiale du genou et sont de plus en plus gênantes lors de la marche. La patiente n'est pas douloureuse au repos.



Face



Schuss

Question 1 – QRM

Vous commencez par examiner la patiente en position debout et lors de la marche. Que recherchez-vous ?

- A** une souffrance méniscale médiale
- B** un syndrome fémoropatellaire
- C** une boiterie d'esquive du membre inférieur droit
- D** une déviation axiale des membres inférieurs
- E** un choc rotulien

Question 2 – QRM

Vous examinez ensuite la patiente en position allongée. Que recherchez-vous ?

- A** un épanchement intra-articulaire
- B** une hyperlaxité
- C** une diminution des amplitudes de genou
- D** un syndrome fémoropatellaire
- E** une douleur de hanche

Question 3 – QRM

Au terme de votre examen clinique, vous évoquez une gonarthrose. Quel bilan radiographique demandez-vous ?

- A** genoux de profil
- B** genoux de face en charge
- C** genoux « en schuss »
- D** défilé fémoropatellaire à 30°
- E** orthopangonogramme

Question 4 – QRM

Vous demandez une incidence « en schuss ». Quelles sont les propositions vraies la concernant ?

- A** c'est un cliché de face, en charge, à 30° de flexion
- B** c'est un cliché en postéro-antérieur, qui permet de bien voir le compartiment fémorotibial postérieur
- C** c'est une incidence primordiale en cas de suspicion de gonarthrose
- D** il permet de révéler un pincement de l'interligne fémorotibial non visible sur le cliché de face en extension
- E** il permet de révéler une gonarthrose fémorotibiale débutante

Question 5 – QRM

Ci-joint les radiographies de genou droit de face et « en schuss ».

Interprétez-les.

- A** pincement de l'interligne fémorotibial latéral
- B** pincement de l'interligne fémorotibial médial
- C** ostéocondensation sous-chondrale visible au niveau du plateau tibial au niveau du compartiment latéral
- D** érosions de l'interligne fémorotibial médial
- E** gonarthrose fémorotibiale médiale

Question 6 – QRM

Vous reprenez le diagnostic de gonarthrose fémorotibiale.

La patiente vous demande ce qu'est le cartilage. Que lui répondez-vous ?

- A** c'est un tissu permettant le glissement de deux surfaces osseuses l'une contre l'autre grâce à un coefficient de friction très faible
- B** il s'agit d'un tissu avasculaire
- C** il est formé d'un seul type de cellules, les chondrocytes
- D** il est composé majoritairement d'eau
- E** la matrice comporte un réseau bien organisé de collagène de type II

Question 7 – QRM

Comment pouvez-vous apprécier le retentissement algique et fonctionnel de cette pathologie ?

- A** indice fonctionnel de Lequesne
- B** score de sévérité de l'atteinte radiographique
- C** score de Dallas
- D** utilisation de l'échelle visuelle analogique (EVA) pour quantifier la douleur
- E** quantification du périmètre de marche

Question 8 – QRM

Quels sont les objectifs de votre prise en charge thérapeutique ?

- A** amélioration de la douleur
- B** restauration du cartilage
- C** amélioration de la fonction articulaire
- D** stopper la progression structurale
- E** amélioration de la qualité de vie

Question 9 – QRM

Parmi les suivantes, quelle(s) mesure(s) thérapeutique(s) proposez-vous à votre patiente ?

- A** antalgiques
- B** corticothérapie orale
- C** supplémentation en calcium et vitamine D
- D** injections intra-articulaires de corticoïdes
- E** colchicine

Question 10 – QRM

Vous proposez également une prise en charge rééducative par kinésithérapie, ce qui l'étonne un peu parce qu'elle pensait qu'il fallait plutôt mettre au repos son articulation. Parmi les propositions suivantes, laquelle (lesquelles) est (sont) exacte(s) ?

- A** le travail de kinésithérapie comprendra un renforcement du quadriceps et des ischio-jambiers
- B** en dehors des séances de kinésithérapie, la patiente doit être au repos le plus possible pour

éviter les contraintes mécaniques qui pourraient aggraver l'arthrose

- C** en cas de poussée congestive, il faut respecter un repos relatif
- D** la kinésithérapie comprendra l'apprentissage d'auto-exercices que la patiente pourra faire seule chez elle
- E** la pratique du sport est contre-indiquée chez cette patiente

Question 11 – QRM

La patiente a entendu dire qu'une réduction pondérale était recommandée dans cette pathologie. Que lui répondez-vous ?

- A** vous l'encouragez effectivement à perdre du poids
- B** il a été montré qu'une réduction pondérale diminue les douleurs liées à la gonarthrose
- C** il ne faut pas perdre trop de poids car il a été montré qu'un faible indice de masse corporelle favorise l'aggravation d'une gonarthrose
- D** il ne faut pas perdre de poids car la fonte musculaire aggrave les douleurs liées à la gonarthrose

Cas clinique 37 ++

Vous recevez en consultation une patiente de 70 ans qui présente des douleurs diffuses du rachis, des épaules et des hanches depuis plusieurs mois. Elle n'a pas d'antécédent notable. Les douleurs rachidiennes sont mécaniques. Les douleurs des épaules prédominent aux mouvements, celles des hanches lors de la marche.

Les radiographies de rachis thoracolombaire réalisées retrouvent plusieurs fractures vertébrales biconcaves.

Le bilan biologique réalisé est le suivant : CRP < 3 mg/l, hémogramme normal, clairance de la créatinine à 60 ml/min, ionogramme sanguin normal, électrophorèse des protéines sériques normale, calcémie = 2,0 mmol/l, phosphorémie = 0,5 mmol/l, PTH = 210 pg/ml (N < 68), 25(OH)-vitamine D < 5 ng/ml.

Question 1 – QRM

Interprétez le bilan phosphocalcique :

- A** hypocalcémie
- B** phosphorémie normale
- C** hypercalcémie
- D** hyperparathyroïdie primaire certaine
- E** hyperparathyroïdie secondaire certaine

Question 2 – QRM

Quel(s) est (sont) votre (vos) diagnostic(s) ?

- A** ostéoporose plurifracturaire compliquant une hyperparathyroïdie primitive
- B** ostéoporose plurifracturaire compliquant une hyperparathyroïdie secondaire

- C pseudopolyarthrite rhizomélisque
- D ostéomalacie compliquée de fractures vertébrales
- E myélome multiple des os

Question 3 – QRM

Vous pensez à une ostéomalacie. Quelles sont les propositions exactes concernant cette pathologie ?

- A c'est une pathologie diffuse du squelette avec diminution de la masse osseuse et altération de la microarchitecture osseuse
- B cette pathologie est responsable d'une fragilité osseuse qui augmente le risque de fractures
- C il existe un retard de la minéralisation osseuse conduisant à l'accumulation de tissu ostéoïde nouvellement formé
- D elle peut résulter d'une carence en vitamine D, en phosphore ou en calcium
- E il existe un trouble de la minéralisation, ce qui n'est pas le cas au cours de l'ostéoporose

Question 4 – QRM

Quels peuvent être les symptômes rencontrés au cours d'une ostéomalacie ?

- A douleurs osseuses diffuses
- B douleurs prédominant au niveau du rachis et des ceintures
- C faiblesse musculaire proximale avec démarche dandinante
- D troubles de la conduction cardiaque
- E convulsions

Question 5 – QRM

Quelles sont les anomalies radiologiques que l'on peut rencontrer en cas d'ostéomalacie ?

- A fractures vertébrales multiples, biconcaves
- B stries de Looser-Milkman
- C érosions articulaires au niveau des épaules et des hanches
- D bandes osseuses radiotransparentes bordées d'ostéocondensation perpendiculaires à la corticale du col fémoral
- E lésions ostéolytiques diffuses à l'emporte-pièce

Question 6 – QRU

Quels sont habituellement les résultats de l'ostéodensitométrie osseuse en cas d'ostéomalacie ?

- A hyperfixations des stries de Looser-Milkman
- B diminution de la DMO
- C DMO normale
- D augmentation de la DMO
- E pas d'anomalie de fixation du traceur osseux

Question 7 – QRM

Quels peuvent être les résultats de la scintigraphie osseuse en cas d'ostéomalacie ?

- A diminution diffuse et globale de fixation osseuse
- B renforcement de fixation au niveau des stries de Looser-Milkman
- C diminution de fixation au niveau des stries de Looser-Milkman
- D scintigraphie normale
- E renforcement de fixation au niveau des fractures vertébrales

Question 8 – QRU

Quels vont être les résultats de la calciurie de votre patiente ?

- A calciurie normale
- B calciurie augmentée
- C calciurie diminuée

Question 9 – QRM

De manière générale, parmi les pathologies suivantes, lesquelles peuvent se compliquer d'ostéomalacie ?

- A insuffisance rénale chronique sévère
- B maladie cœliaque
- C dénutrition avec carence d'apport en vitamine D et calcium
- D tubulopathies avec pertes rénales de phosphore
- E maladie de Crohn

Question 10 – QRM

Vous retenez le diagnostic d'ostéomalacie par carence d'apport vitaminocalcique. Quel traitement proposez-vous à votre patiente ?

- A bisphosphonates
- B supplémentation en vitamine D et en calcium
- C parathyroïdectomie
- D tériparatide
- E inhibiteur calcique

Cas clinique 38 ++

Vous recevez en consultation un patient de 55 ans, qui présente des douleurs des hanches, genoux, chevilles et mains évoluant depuis plusieurs années. Il a pour antécédents une hypertension artérielle et des coliques néphrétiques. Son frère et son père sont tous les deux décédés à 59 ans en raison de problèmes cardiaques. Il poursuit un traitement par furosémide, et paracétamol en cas de douleurs. Il est de plus en plus gêné par les douleurs, ce qui l'inquiète. Il est désormais gêné pour marcher, monter les escaliers, enfiler ses chaussettes, etc. Il n'est jamais douloureux au repos, ni la nuit. Il lui faut une dizaine de minutes pour se mettre en route le matin.

À l'examen, il n'y a pas de synovite, pas d'arthrite, pas d'enthésite ni dactylite. Il existe un flessum des genoux de quelques degrés et une limitation de la flexion. Les hanches sont douloureuses à la mobilisation et sont limitées en flexion et rotation externe. Au niveau des mains, il existe des signes d'arthrose digitale et de la base du pouce. Il n'y a pas de syndrome inflammatoire biologique.

Question 1 – QRU

Quel diagnostic est le plus probable ?

- A polyarthrite rhumatoïde
- B polyarthrite septique
- C polyarthrite goutteuse
- D spondyloarthrite axiale
- E arthrose diffuse

Question 2 – QRM

Quels signes cliniques vous ont fait évoquer une arthrose au niveau des mains ?

- A** déviation des doigts en « coup de vent ulnaire »
- B** défaut d'abduction du pouce
- C** nodosités d'Heberden
- D** tuméfactions rénitentes indolores au niveau des interphalangiennes distales
- E** nodules de Bouchard

Question 3 – QRU

Les radiographies des mains, genoux et hanches confirment la présence de lésions arthrosiques. Au niveau des chevilles, il existe également une arthrose talo-crurale sévère, bilatérale, ce qui vous étonne puisqu'il n'a jamais présenté de traumatisme ni pathologie particulière au niveau des chevilles. Dans ce contexte, quelle cause d'arthrose secondaire devez-vous systématiquement rechercher ?

- A** une polyarthrite rhumatoïde
- B** une hémochromatose génétique
- C** une hémopathie
- D** une goutte
- E** une ostéite chronique

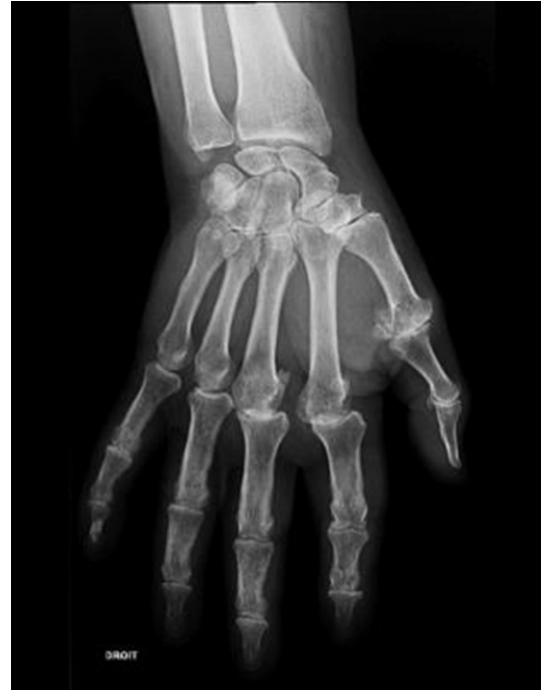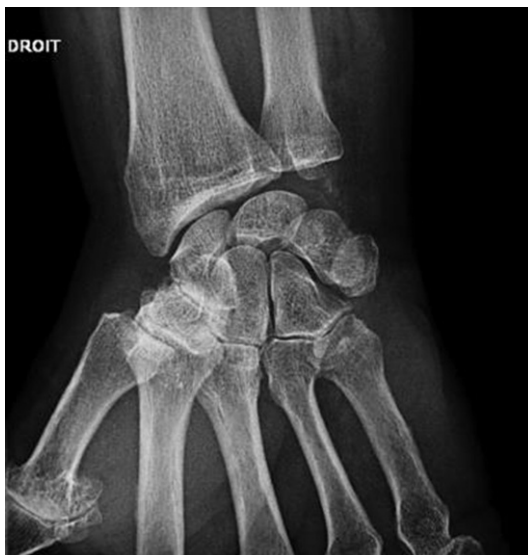Question 4 – QRU

Vous recherchez une hémochromatose. Quel paramètre biologique, s'il est anormal, vous fera suspecter fortement ce diagnostic ?

- A** fer sérique
- B** ferritine
- C** coefficient de saturation de la transferrine
- D** transaminases
- E** PTH

Question 5 – QRM

Le coefficient de saturation de la transferrine est élevé à 72 %, avec une ferritine à deux fois la normale. La recherche génétique confirme la présence d'une mutation homozygote du gène *HFE* (C282Y). Ci-joint les radiographies de main droite et poignet droit de votre patient.



Quelles anomalies y retrouvez-vous ?

- A** pincements diffus des interlignes des métacarpo-phalangiennes
- B** érosions des têtes des métacarpiens
- C** calcifications du ligament triangulaire du carpe
- D** arthrose scaphotrapézienne sans arthrose trapézo-métacarpienne associée
- E** tophus intraosseux

Question 6 – QRU

Au vu de ces radiographies, quelle pathologie associée à l'hémochromatose devez-vous évoquer ?

- A** diabète
- B** hypothyroïdie
- C** cirrhose
- D** hypogonadisme
- E** chondrocalcinose

Question 7 – QRU

Quelle autre complication rhumatologique de l'hémochromatose devez-vous rechercher chez votre patient ?

- A** goutte
- B** ostéoporose
- C** ostéomalacie
- D** polyarthrite rhumatoïde
- E** pseudopolyarthrite rhizomélisque

Question 8 – QRU

Par quel examen recherchez-vous une ostéoporose associée à l'hémochromatose ?

- A** biopsie osseuse
- B** myélogramme
- C** radiographies de rachis lombaire de face et profil
- D** ostéodensitométrie par absorptiométrie biphotonique aux rayons X
- E** scintigraphie osseuse

Question 9 – QRM

Quels autres facteurs de risque de fracture recherchez-vous chez votre patient ?

- A** intoxication tabagique
- B** antécédent de fracture de l'extrémité supérieure du fémur chez un parent du premier degré
- C** hypogonadisme
- D** faible indice de masse corporelle
- E** diabète

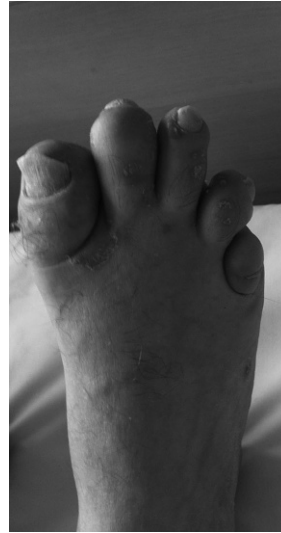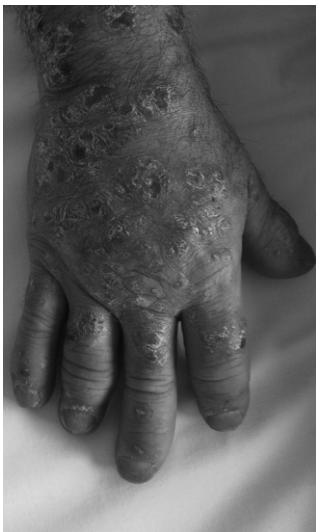Question 10 – QRM

Il est proposé à votre patient la réalisation de saignées compte tenu notamment d'une atteinte hépatique. Malgré cela, les douleurs articulaires persistent. En fonction de la sévérité des atteintes articulaires et de leur localisation, quelles options thérapeutiques serez-vous amené(e) à discuter ?

- A** antalgiques de type paracétamol
- B** infiltrations intra-articulaires de dérivés cortisonés ou d'acide hyaluronique
- C** prothèse
- D** corticothérapie par voie orale
- E** colchicine au long cours

Cas clinique 39 +++

Un homme de 35 ans, chauffeur routier dans une grande entreprise, consulte pour des lombalgies irradiant dans les fesses, des douleurs des mains et des orteils. Ces douleurs évoluent depuis plusieurs mois, le réveillent la nuit, sont maximales le matin et s'améliorent au cours de la journée. Il a également présenté le mois dernier des douleurs sous le talon droit, maximales lors des premiers pas le matin au lever, et des douleurs de la paroi thoracique antérieure. Il est traité par des dermocorticoïdes pour un psoriasis cutané et n'a pas d'autres antécédents. À l'examen, vous retrouvez une souffrance sacro-iliaque bilatérale, un enraidissement du rachis thoracolombaire. Ci-joint des photographies de main droite et pied droit du patient.

**Question 1 – QRM**

Parmi les manœuvres suivantes, laquelle (lesquelles) vous a (ont) orienté(e) vers des douleurs des sacro-iliaques ?

- A** manœuvre de Lasègue
- B** test du trépid
- C** fessalgie au sautaillement monopodal
- D** manœuvre de Schöber
- E** test de Faber

Question 2 – QRM

Quelles structures anatomiques sont responsables des douleurs de la paroi thoracique antérieure présentées par le patient ?

- A** articulations sternoclaviculaires
- B** articulations sternocostales
- C** articulation manubriosternale
- D** apex pulmonaires
- E** muscles intercostaux

Question 3 – QRM

Parmi les signes cliniques suivants, lesquels témoignent d'un enraidissement du rachis thoracique ou lombaire ?

- A** distance doigts-sol nulle
- B** indice de Schöber à 10 + 3 cm
- C** distance menton-sternum augmentée
- D** distance occiput-mur augmentée
- E** ampliation thoracique diminuée

Question 4 – QRM

Quelles sont les deux principales anomalies ostéoarticulaires visibles sur les photographies des mains et du pied du patient évocatrices de rhumatisme psoriasique ?

- A** synovites
- B** atteinte des articulations interphalangiennes distales
- C** nodosités d'Heberden
- D** dactylites
- E** ténosynovites des extenseurs

Question 5 – QRU

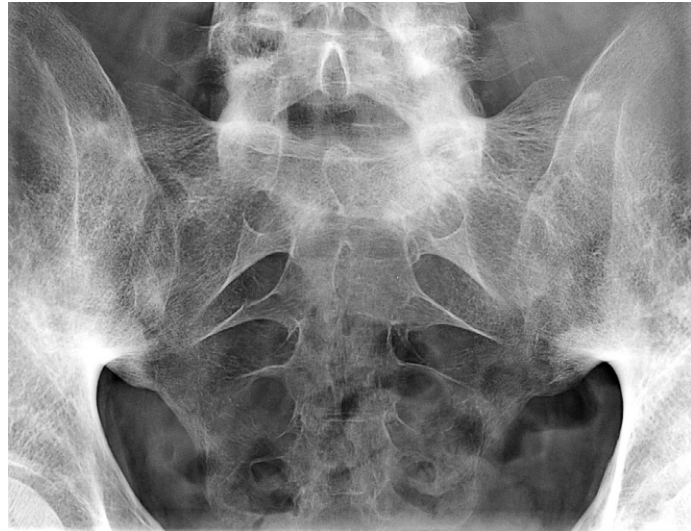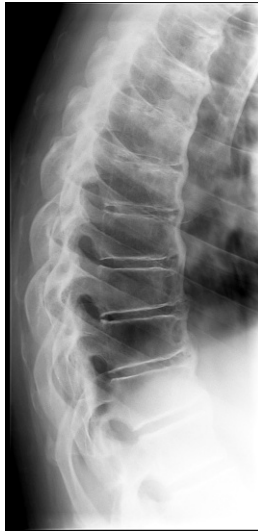Chez votre patient, quelle atteinte articulaire est à rechercher systématiquement car pouvant être redoutable d'un point de vue fonctionnel ?

- A** rachis cervical
- B** hanches
- C** poignets

- D** cheville
- E** genoux

Question 6 – QRM

Quelles sont les deux principales anomalies radiologiques visibles ci-dessous liées au rhumatisme psoriasique ?



- A** syndesmophytes
- B** ostéophytes
- C** sacro-iliite bilatérale
- D** hyperostose vertébrale
- E** fractures vertébrales

- A** score PASI (*Psoriasis Area Severity Index*)
- B** nombre d'articulations tuméfiées
- C** nombre d'articulations douloureuses
- D** nombre de dactylites
- E** BASDAI (*Bath Ankylosing Spondylitis Disease Activity Index*)

Question 7 – QRU

Au niveau des mains et des pieds, quelle anomalie radiographique est particulièrement évocatrice de rhumatisme psoriasique ?

- A** association de lésions destructrices et constructrices sur une même articulation
- B** calcifications du ligament triangulaire du carpe
- C** calcinose sous-cutanée
- D** synovite
- E** syndesmophytes

Question 10 – QRM

Quelles comorbidités fréquemment associées au rhumatisme psoriasique allez-vous rechercher chez votre patient ?

- A** syndrome dépressif
- B** hypertension artérielle
- C** dyslipidémie
- D** syndrome métabolique
- E** cancer pulmonaire

Question 8 – QRM

Le diagnostic de rhumatisme psoriasique avec atteinte axiale et périphérique est donc confirmé. Quels traitements ont l'AMM pour le traitement de fond du rhumatisme psoriasique en France ?

- A** AINS
- B** corticothérapie
- C** méthotrexate
- D** anti-TNF α
- E** anti-IL-6

Question 11 – QRM

Malgré vos thérapeutiques, la mobilité du rachis cervical devient limitée, gênant le patient pour conduire. Il vous demande ce que vous pensez d'un reclassement professionnel. Que lui répondez-vous ?

- A** qu'un reclassement peut être envisagé
- B** vous lui conseillez de rencontrer son médecin du travail qui évaluera son aptitude au poste
- C** un reclassement paraît envisageable d'autant plus qu'il travaille dans une grande entreprise
- D** vous lui conseillez plutôt de constituer un dossier de reconnaissance en qualité de travailleur handicapé
- E** vous lui confirmez qu'il est inapte à la conduite automobile

Question 9 – QRM

Grâce à quels éléments allez-vous pouvoir évaluer l'efficacité de votre prise en charge thérapeutique ?

Cas clinique 40 ++

Vous recevez en hospitalisation une patiente de 25 ans qui présente des douleurs des chevilles apparues dans les suites d'une randonnée dans les Pyrénées 10 jours auparavant. Elle n'a pas d'antécédent personnel; sa sœur est suivie pour un psoriasis. Les douleurs s'aggravent progressivement et sont d'horaire inflammatoire, avec des réveils nocturnes douloureux. La patiente décrit également une fièvre récurrente à 38 °C en fin de journée.

À l'examen, l'état général est préservé. Les chevilles sont tuméfiées, chaudes et douloureuses. Le reste de l'examen clinique est sans particularité.

Question 1 – QRM

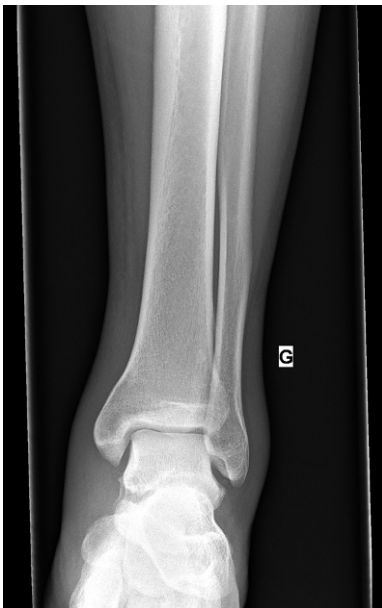Votre patiente décrit des douleurs d'horaire inflammatoire, responsables de réveils nocturnes douloureux. Quelles sont les autres caractéristiques d'une douleur de type inflammatoire ?

- A douleur disparaissant au repos
- B douleur à type de paresthésies
- C douleur maximale en fin de journée
- D douleur calmée par le paracétamol
- E présence d'un dérouillage matinal de plus de 30 minutes

Question 2 – QRM

Le bilan biologique réalisé à la demande du médecin traitant est le suivant : Hb = 14 g/dl, leucocytes = 9800/mm³, plaquettes = 350 000/mm³, clairance de la créatinine à 90 ml/min, calcémie = 2,4 mmol/l, albuminémie = 38 g/l, hypergammaglobulinémie polyclonale modérée.

La radiographie de la cheville droite est normale, celle de gauche est laissée à votre interprétation.



Parmi les propositions suivantes concernant la radiographie de cheville gauche, laquelle (lesquelles) est (sont) exacte(s) ?

- A radiographie normale
- B érosions de l'interligne talocrural
- C déminéralisation talocrurale en bande
- D présence de syndesmophytes
- E signes d'arthrose talocrurale

Question 3 – QRM

Les radiographies des chevilles sont normales. À ce stade, quelles sont vos deux hypothèses diagnostiques principales ?

- A polyarthrite rhumatoïde débutante
- B spondyloarthrite périphérique
- C lupus érythémateux systémique
- D maladie de Lyme
- E sarcoïdose

Question 4 – QRM

Vos deux hypothèses diagnostiques principales sont une spondyloarthrite périphérique et une sarcoïdose. Parmi les analyses biologiques suivantes, laquelle (lesquelles) peut (peuvent) permettre de départager ces deux hypothèses ?

- A IDR à la tuberculine
- B anticorps antinucléaires
- C facteurs rhumatoïdes et anticorps anti-CCP
- D enzyme de conversion de l'angiotensine
- E typage HLA-B27

Question 5 – QRM

Parmi les examens d'imagerie suivants, lesquels faut-il demander pour tenter de départager ces deux hypothèses diagnostiques ?

- A radiographies des sacro-iliaques
- B radiographies des mains et poignets de face
- C radiographies de la charnière thoracolombaire
- D TEP-scanner au ¹⁸F DG
- E radiographie de thorax

Question 6 – QRM

Le lendemain de l'admission, vous remarquez l'apparition de discrètes lésions cutanées ecchymotiques, nodulaires et douloureuses, situées à la face antérieure des chevilles.

Quel est votre diagnostic concernant les lésions cutanées ?

- A psoriasis
- B psoriasis inversé
- C purpura vasculaire
- D érythème noueux
- E érythème chronique migrant

Question 7 – QRM

Les lésions sont évocatrices d'érythème noueux. Quelle est désormais votre principale hypothèse diagnostique ?

- A sarcoïdose
- B spondyloarthrite périphérique
- C polyarthrite rhumatoïde
- D goutte
- E endocardite infectieuse d'Osler

Question 8 – QRM

Vous évoquez une sarcoïdose (syndrome de Löfgren). Parmi les examens suivants, lequel (lesquels) peut

(peuvent) vous permettre de confirmer avec certitude votre diagnostic ?

- A** biopsie d'une lésion d'érythème noueux et étude anatomopathologique
- B** biopsie osseuse au niveau de la cheville et étude anatomopathologique
- C** ponction du liquide articulaire de cheville et étude anatomopathologique
- D** biopsie des glandes salivaires accessoires et étude anatomopathologique
- E** IRM des chevilles

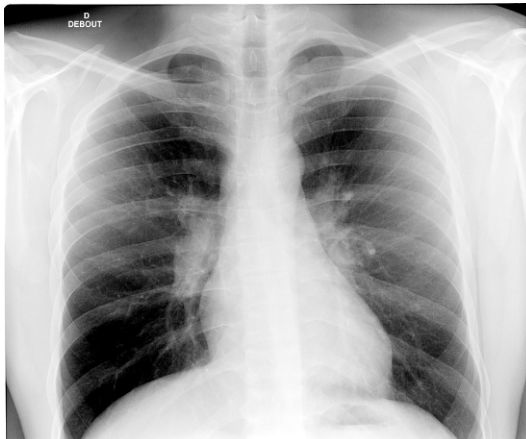
Question 9 – QRM

Dans l'hypothèse d'une sarcoïdose, vous réalisez une biopsie des glandes salivaires accessoires. Quel(s) résultat(s) anatomopathologique(s) confirmerai(en)t votre hypothèse diagnostique ?

- A** présence d'une artérite segmentaire et focale
- B** présence d'un infiltrat inflammatoire de grade III selon la classification Chisholm
- C** présence de granulomes épithélioïdes et géantocellulaires sans nécrose caséuse
- D** présence de cellules sarcoïdomateuses
- E** présence de feuilletts plissés visibles à la coloration rouge Congo

Question 10 – QRM

L'analyse anatomopathologique des glandes salivaires accessoires confirme votre diagnostic de syndrome de Löfgren, avec présence de granulomes épithélioïdes et géantocellulaires sans nécrose caséuse. Vous demandez une radiographie de thorax, qui montre des adénopathies hilaires et médiastinales bilatérales.



À ce stade, quel est votre traitement ?

- A** bolus de Solumédrol®
- B** corticothérapie par voie orale à faible posologie
- C** traitements par anti-inflammatoires non stéroïdiens (AINS)
- D** méthotrexate
- E** colchicine

Question 11 – QRM

Vous débutez un traitement par AINS. Quelle est l'évolution attendue de la pathologie ?

- A** évolution favorable sous AINS
- B** échec des AINS
- C** nécessité probable de traitement ultérieur par anti-TNF α
- D** persistance des arthrites de cheville sous AINS mais amélioration cutanée
- E** probable aggravation rapide de l'atteinte pulmonaire avec apparition d'une fibrose

Cas clinique 41 ++

Vous recevez en consultation une patiente de 70 ans qui présente une douleur de la racine du membre supérieur droit. Vous connaissez bien cette patiente que vous suivez pour des cervicalgies chroniques en rapport avec une cervicarthrose. Les douleurs sont apparues progressivement il y a plusieurs semaines. Elles sont situées en regard de l'épaule et descendent au tiers supérieur du bras. Elles sont gênantes pour réaliser les activités de la vie quotidienne et diminuent avec le repos.

À l'examen de l'épaule droite, les amplitudes articulaires passives et actives sont conservées. Les mobilisations sont douloureuses. Il existe un arc antérieur douloureux à 160°, une douleur lors de l'élévation contrariée du coude droit quand la main droite est posée sur l'épaule gauche. Il existe aussi une douleur lors de l'élévation du bras en rotation interne et abduction de 20° contre résistance.

Les réflexes ostéotendineux sont vifs, avec extension des zones réflexogènes aux quatre membres. Le testing moteur est normal aux quatre membres, mais la patiente signale une certaine maladresse au niveau des mains depuis quelques mois, avec plusieurs épisodes de lâchage d'objets.

Question 1 – QRU

Quelle est votre hypothèse diagnostique pour expliquer les douleurs du membre supérieur droit ?

- A** rupture de la coiffe des rotateurs
- B** névralgie cervicobrachiale C5 droite commune
- C** tendinite de la coiffe des rotateurs
- D** arthrite d'épaule droite
- E** névralgie cervicobrachiale C6 droite

Question 2 – QRM

Vous suspectez une pathologie de la coiffe des rotateurs. Quels éléments rapportés dans l'observation sont évocateurs de ce diagnostic ?

- A** présence de signes de conflit sous-acromial
- B** réflexes ostéotendineux tous perçus au membre supérieur droit
- C** test de Jobe douloureux
- D** signe de Yocum douloureux
- E** amplitudes articulaires conservées en actif et passif

Question 3 – QRM

Parmi les éléments suivants rapportés dans l'observation, lesquels vous vont réfuter le diagnostic de névralgie cervicobrachiale ?

- A** cervicarthrose connue
- B** réflexes ostéotendineux tous perçus
- C** présence de signes de conflit sous-acromial
- D** absence de trajet radiculaire précis
- E** douleur à la mobilisation de l'épaule

Question 4 – QRM

Vous suspectez une tendinite simple de la coiffe des rotateurs. Parmi les propositions suivantes concernant les examens complémentaires à demander en cas de suspicion de pathologie de coiffe, laquelle (lesquelles) est (sont) exacte(s) ?

- A** aucun examen morphologique n'est nécessaire, il s'agit d'un diagnostic clinique
- B** des radiographies des épaules droite et gauche de face (trois rotations) et profil sont nécessaires
- C** une échographie d'épaule droite est nécessaire
- D** une IRM d'épaule droite est indiquée
- E** un arthroscanner d'épaule est indiqué

Question 5 – QRM

Vous demandez des radiographies d'épaule de face (rotations neutre, interne et externe) et profil. Parmi les propositions suivantes concernant les radiographies en cas de tendinite simple de la coiffe des rotateurs, laquelle (lesquelles) est (sont) exacte(s) ?

- A** les radiographies peuvent être normales
- B** il peut y avoir une ascension de la tête humérale
- C** il peut y avoir un acromion crochu
- D** il peut y avoir des lésions lytiques la tête humérale
- E** il peut y avoir une déminéralisation en bande épiphysaire

Question 6 – QRM

Les radiographies et l'échographie d'épaule confirment la présence d'une tendinite du supra-épineux, sans signes de rupture. L'interligne gléno-huméral est bien préservé. Parmi les propositions thérapeutiques

suivantes concernant la prise en charge d'une tendinite de la coiffe des rotateurs, laquelle (lesquelles) est (sont) exacte(s) ?

- A** antalgiques de type paracétamol
- B** prise en charge chirurgicale avec arthroplastie d'épaule
- C** infiltration sous-acromiale à base de dérivés cortisonés
- D** réalisation d'une ponction-aspiration tendineuse
- E** prise en charge rééducative avec travail de kinésithérapie

Question 7 – QRU

Lors de votre examen neurologique, vous avez trouvé différentes anomalies rapportées au début de cette observation. Quel syndrome neurologique présente votre patiente ?

- A** syndrome tétrapyrimal
- B** syndrome de la queue de cheval
- C** syndrome de compression médullaire
- D** syndrome extrapyramidal
- E** syndrome de Gayet-Wernicke

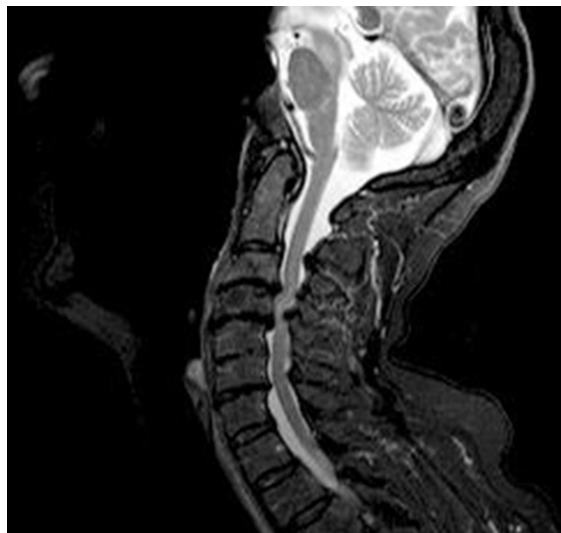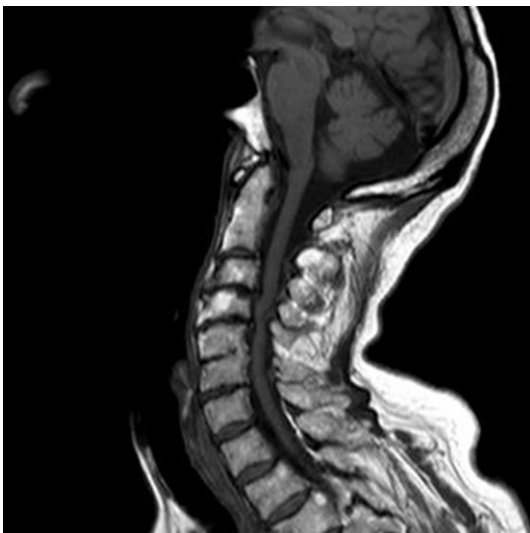Question 8 – QRM

Compte tenu du syndrome tétrapyrimal et des antécédents de cervicarthrose, vous suspectez une myélopathie cervicarthrosique. Parmi les propositions suivantes concernant les examens complémentaires à demander chez cette patiente, laquelle (lesquelles) est (sont) exacte(s) ?

- A** aucun examen complémentaire n'est nécessaire, le diagnostic est clinique
- B** des radiographies de rachis cervical de face et profil sont indiquées
- C** une IRM médullaire est nécessaire
- D** un électromyogramme des quatre membres est nécessaire
- E** un scanner de rachis cervical est indiqué

Question 9 – QRM

Vous réalisez l'examen d'imagerie suivant.



Parmi les propositions suivantes concernant la nature de cet examen, laquelle (lesquelles) est (sont) exacte(s) ?

- A** il s'agit d'un scanner de rachis cervical en coupe sagittale
- B** il s'agit d'un scanner de rachis cervical avec injection de produit de contraste
- C** il s'agit d'une scintigraphie osseuse en coupe sagittale
- D** il s'agit d'une IRM de rachis cervical en séquences T1 (image de gauche) et T2 (image de droite)
- E** il s'agit d'une IRM de rachis cervical en coupes frontales

Question 10 – QRM

Parmi les propositions suivantes concernant l'IRM de rachis cervical de votre patiente, laquelle (lesquelles) est (sont) exacte(s) ?

- A** présence d'une masse tumorale intramédullaire
- B** présence d'un signal de souffrance médullaire
- C** présence de lésions osseuses suspectes de métastases osseuses
- D** aspect de myélopathie cervicarthrosique
- E** présence de plusieurs protrusions discales responsables de rétrécissements canalaire

Question 11 – QRM

L'IRM confirme la présence d'une myélopathie cervicarthrosique avec signal de souffrance intramédullaire. Quelle prise en charge thérapeutique proposez-vous ?

- A** chirurgie de décompression médullaire à envisager rapidement
- B** infiltration cervicale à proposer dès que possible
- C** port d'une minerve cervicale conseillée
- D** radiothérapie médullaire cervicale en urgence compte tenu du signal de souffrance médullaire
- E** décubitus strict indispensable

Question 12 – QRU

L'indication chirurgicale de décompression est retenue et l'intervention se déroule sans complication. Votre patiente revient vous voir plusieurs mois plus tard car elle a toujours mal à l'épaule. Elle est inquiète car elle arrive de moins en moins à bouger le bras droit. En dehors du membre supérieur droit, l'examen neurologique est normal. Les mobilités actives et passives de l'épaule droite sont limitées (rotation externe nulle, élévation antérieure et abduction à 90°) et douloureuses. Quelle est votre principale hypothèse diagnostique ?

- A** omarthrose excentrée sévère
- B** arthrite d'épaule droite
- C** capsulite rétractile d'épaule droite
- D** névralgie cervicobrachiale déficitaire
- E** accident vasculaire cérébral

Question 13 – QRM

Vous suspectez une capsulite rétractile d'épaule droite. Quel(s) examen(s) paraclinique(s) demandez-vous pour confirmer votre hypothèse ?

- A** aucun, il s'agit d'un diagnostic clinique
- B** échographie d'épaule droite
- C** électromyogramme
- D** IRM d'épaule droite
- E** arthroscanner d'épaule droite

Question 14 – QRM

Quelle prise en charge thérapeutique proposez-vous ?

- A** traitement antalgique de type paracétamol
- B** kinésithérapie avec physiothérapie antalgique

- C** kinésithérapie avec travail des amplitudes articulaires
- D** immobilisation avec port d'une attelle d'épaule
- E** capsulodistension à envisager en cas d'évolution clinique défavorable

Cas clinique 42 +++

Vous voyez en consultation un patient de 70 ans qui présente des lombalgies s'aggravant progressivement depuis plus de 4 mois. Il est par ailleurs suivi régulièrement dans les suites d'un cancer prostatique traité 2 ans auparavant par radiothérapie et hormonothérapie, considéré en rémission actuellement.

Le patient vous décrit des lombalgies particulièrement gênantes en fin de nuit et le matin au réveil, s'améliorant au cours de la journée, déclenchées lors de votre examen à la palpation des épineuses de L3, L4 et L5. L'examen neurologique ne retrouve pas de déficit moteur, pas d'hypoesthésie, pas d'arguments pour un syndrome de la queue de cheval.

Le patient se demande s'il peut s'agir d'une fracture vertébrale, tout comme sa femme qui a de l'ostéoporose.

Question 1 – QRM

Quels facteurs de risque d'ostéoporose retrouvez-vous dans l'observation ?

- A** sexe masculin
- B** âge de 70 ans
- C** antécédent de cancer de prostate
- D** antécédent d'hormonothérapie
- E** antécédent de radiothérapie prostatique

Question 2 – QRM

Lors de l'initiation d'une hormonothérapie, un certain nombre de mesures sont à mettre en place pour limiter le risque de survenue d'une fracture par insuffisance osseuse. Quelles sont-elles ?

- A** arrêt du tabac le cas échéant
- B** supplémentation en vitamine D si nécessaire
- C** encourager la pratique d'une activité physique régulière
- D** dépister et prendre en charge les autres facteurs de risque d'ostéoporose
- E** apports calciques journaliers suffisants

Question 3 – QRM

À l'examen clinique, il n'y a pas d'arguments pour un syndrome de la queue de cheval. Quelles anomalies cliniques sont observées lors d'un syndrome de la queue de cheval ?

- A** douleurs pluriradiculaires des membres inférieurs, bilatérales
- B** réflexes ostéotendineux vifs et diffusés aux membres inférieurs
- C** hypotonie du sphincter anal
- D** rétention aiguë d'urine
- E** présence d'un niveau sensitif

Question 4 – QRM

À ce stade, quelles sont vos hypothèses diagnostiques principales ?

- A** lumbago
- B** métastase osseuse du cancer de prostate

- C spondylodiscite infectieuse
- D découverte de spondyloarthrite axiale
- E fracture vertébrale ostéoporotique

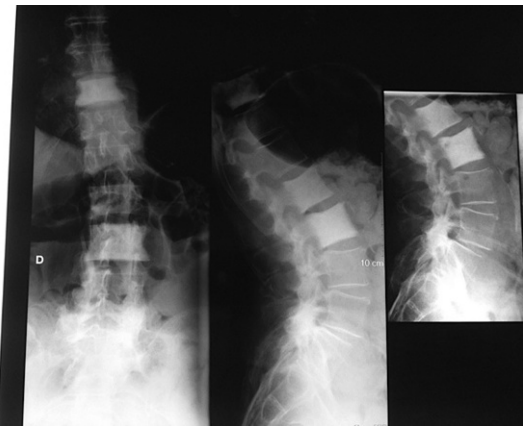
Question 5 – QRM

Quel est votre bilan paraclinique de première intention à l'issue de la consultation ?

- A radiographies de rachis lombaire de face et profil
- B scanner de rachis entier
- C IRM de rachis lombaire
- D NFS, VS, CRP
- E ECBU

Question 6 – QRM

Parmi les examens complémentaires demandés, vous proposez la réalisation de radiographies de rachis lombaire de face et profil qui sont présentés ci-dessous.



Parmi les propositions suivantes concernant ces radiographies, laquelle (lesquelles) est (sont) exacte(s) ?

- A présence d'un hypersignal du corps vertébral de L2
- B présence d'ostéocondensations des corps vertébraux de T11, L2 et L3
- C présence d'une lésion lytique de L3
- D pincement discal L3-L4 avec érosions des plateaux vertébraux en miroir
- E présence d'une scoliose lombaire à convexité droite

Question 7 – QRM

Les radiographies montrent donc une ostéocondensation des corps vertébraux de T11, L2 et L3 (« vertèbres ivoire »). Quelles sont alors vos principales hypothèses diagnostiques ?

- A myélome condensant
- B spondylodiscite pluri-étagée
- C métastases osseuses condensantes multiples
- D spondylarthrite ankylosante
- E ostéomalacie

Question 8 – QRM

Vous évoquez les hypothèses de myélome condensant ou de métastases ostéocondensantes. Vous demandez des examens biologiques. Parmi les paramètres biologiques suivants, lesquels prescrivez-vous à ce stade pour départager vos hypothèses diagnostiques ?

- A taux de PSA
- B valeur de la calcémie

- C électrophorèse des protéines sériques avec immunofixation
- D myélogramme
- E taux d'ACE

Question 9 – QRM

Vous poursuivez les explorations complémentaires nécessaires et concluez au diagnostic de métastases vertébrales d'un adénocarcinome prostatique. Vous discutez de la prise en charge osseuse en réunion de concertation pluridisciplinaire.

Quels éléments vont guider la décision thérapeutique ?

- A état général du patient
- B présence ou non de douleurs liées aux métastases vertébrales
- C présence ou non de lésions osseuses à haut risque fracturaire
- D nature de la tumeur primitive
- E présence ou non de signes neurologiques en lien avec les métastases rachidiennes

Question 10 – QRM

En dehors du traitement oncologique général, de quels traitements médicamenteux disposez-vous pour ralentir la progression de la maladie sur le plan osseux ?

- A bisphosphonates
- B dénosumab
- C calcitonine
- D tériparatide
- E furosémide

Question 11 – QRM

Vous retenir une indication à débiter un traitement inhibiteur de la résorption osseuse, le dénosumab. Quel bilan préthérapeutique prescrivez-vous au préalable ?

- A dosage de la calcémie
- B clairance de la créatinine
- C PTH
- D mise à jour de l'état buccodentaire
- E panoramique dentaire ou denta-scanner

Question 12 – QRM

Quelles sont les principales complications des traitements inhibiteurs de la résorption osseuse administrés en cas de métastase osseuse (bisphosphonates et dénosumab) ?

- A hypocalcémie
- B hypercalcémie
- C ostéonécrose mandibulaire
- D douleurs abdominales
- E hépatite cytolytique

Question 13 – QRM

Quels sont les objectifs du traitement par dénosumab chez votre patient ?

- A prévenir la survenue de fractures pathologiques
- B prévenir les complications osseuses qui nécessiteraient une radiothérapie
- C prévenir l'anémie liée à l'envahissement de la moelle osseuse
- D prévenir le risque de compression médullaire ou radiculaire
- E prévenir les complications osseuses qui nécessiteraient une chirurgie

This page intentionally left blank

QRM

QRM 1

Parmi les propositions suivantes concernant l'ostéoporose, laquelle (lesquelles) est (sont) exacte(s) ?

- A** c'est une pathologie caractérisée par des altérations de la microarchitecture osseuse et une diminution de la masse osseuse
- B** d'un point de vue densitométrique, elle est définie par un *T-score* inférieur ou égal à -2 DS
- C** elle concerne environ 50 % des patients de plus de 80 ans
- D** c'est une maladie localisée au rachis, au col fémoral, au poignet
- E** cette pathologie peut être à l'origine de fractures

QRM 2

Parmi les propositions suivantes concernant les fractures ostéoporotiques, laquelle (lesquelles) est (sont) exacte(s) ?

- A** ce sont des fractures de fragilité par insuffisance osseuse
- B** l'ostéoporose étant une maladie généralisée du squelette, tous les os peuvent être le siège d'une fracture ostéoporotique
- C** certaines fractures vertébrales sont asymptomatiques
- D** les fractures dites « sévères » sont associées à une augmentation de mortalité
- E** la fracture du poignet est une fracture sévère

QRM 3

Vous recevez en consultation une patiente de 70 ans, munie des résultats d'une ostéodensitométrie réalisée dans les suites d'une fracture du col fémoral droit survenue après une chute mécanique de sa hauteur. Le *T-score* est à $-1,9$ DS à la hanche gauche et à $-1,5$ DS au rachis. Quelle(s) est (sont) la (les) proposition(s) exacte(s) la concernant ?

- A** cette ostéodensitométrie n'était pas indiquée puisqu'elle ne va pas modifier la prise en charge thérapeutique
- B** cette patiente n'est pas ostéoporotique : il n'y a donc pas d'indication à un traitement anti-ostéoporotique
- C** le *T-score* au rachis peut être surestimé en raison d'arthrose lombaire aux sites de mesures

- D** la densité minérale osseuse de cette patiente est normale
- E** le *T-score* étant supérieur à $-2,5$ DS, cette patiente ne présente pas de risque de fracture élevé

QRM 4

Parmi les situations cliniques suivantes, laquelle (lesquelles) relève(nt) d'un traitement anti-ostéoporotique en association aux règles hygiéno-diététiques et à une supplémentation vitaminocalcique ?

- A** femme de 70 ans, fracture récente du poignet suite à une chute de sa hauteur, *T-score* à la hanche à $-3,5$ DS
- B** femme de 65 ans, absence d'antécédent fracturaire, absence d'autres facteurs de risque d'ostéoporose, *T-score* à -2 DS
- C** femme de 68 ans, fracture du col fémoral gauche suite à une chute de sa hauteur, *T-score* au rachis à -1 DS
- D** femme de 70 ans, une fracture vertébrale bénigne, asymptomatique, avec *T-score* à la hanche à $-2,8$ DS
- E** femme de 65 ans, deux fractures vertébrales bénignes, asymptomatiques, *T-score* à la hanche à -1 DS

QRM 5

Les bisphosphonates par voie orale :

- A** freinent le remodelage osseux
- B** diminuent l'incidence des fractures vertébrales
- C** diminuent l'incidence des fractures de l'extrémité supérieure du fémur
- D** doivent être pris le matin à jeun
- E** sont contre-indiqués en cas d'insuffisance rénale
- F** peuvent être proposés en prévention chez certaines patientes ostéoporotiques sans antécédent fracturaire

QRM 6

Parmi les facteurs de risque de fracture ostéoporotiques suivants, lequel est le principal déterminant de la survenue d'une fracture ?

- A** IMC < 19 kg/m²
- B** âge élevé
- C** DMO basse
- D** ménopause précoce
- E** antécédent personnel de fracture
- F** antécédent de fracture du col fémoral chez un parent du premier degré

QRM 7

Parmi les hypothèses diagnostiques suivantes, lesquelles sont à évoquer devant une douleur de hanche survenant en *post-partum* chez une jeune femme sans antécédent ?

- A** algodystrophie de hanche
- B** crise de goutte
- C** ostéonécrose aseptique de tête fémorale
- D** fracture sur ostéoporose de la grossesse
- E** poussée de coxarthrose
- F** hémarthrose

QRM 8

Quelles peuvent être les anomalies biologiques observées en cas d'ostéomalacie carencielle ?

- A** hypocalcémie
- B** carence en vitamine D
- C** hypocalciurie
- D** élévation de la PTH

QRM 9

Parmi les germes suivants, quel est celui le plus fréquemment en cause dans les spondylodiscites infectieuses ?

- A** *Streptococcus pneumoniae*
- B** *Mycobacterium tuberculosis*
- C** *Staphylococcus aureus*
- D** *Staphylococcus epidermidis*
- E** *Enterococcus faecalis*

QRM 10

Quels éléments cliniques sont évocateurs d'un rhumatisme gonococcique ?

- A** mono- ou oligoarthritis
- B** ténosynovites des extenseurs des doigts ou orteils
- C** monoarthrite de la métatarsophalangienne de l'hallux
- D** vésico-pustules nécrotiques
- E** lombalgies inflammatoires

QRM 11

Quelles peuvent être les causes de canal lombaire rétréci ?

- A** hypertrophie des ligaments jaunes
- B** arthrose articulaire postérieure
- C** discopathie dégénérative
- D** spondylolisthésis

QRM 12

Parmi les caractéristiques suivantes, laquelle (lesquelles) correspond(ent) à un liquide articulaire inflammatoire ?

- A** hypercellularité
- B** nombre d'éléments inférieurs à 1 000/mm³
- C** taux de protéides élevé
- D** taux de calcium élevé
- E** taux de glucose diminué

QRM 13

Parmi les propositions suivantes concernant le traitement d'une gonarthrose, laquelle (lesquelles) est (sont) exacte(s) ?

- A** les antalgiques de type paracétamol sont indiqués
- B** une prise en charge rééducative avec travail des amplitudes articulaires et renforcement musculaire (quadriceps, ischio-jambiers) est indiquée
- C** la pratique d'une activité physique régulière est contre-indiquée
- D** des infiltrations intra-articulaires d'acide hyaluronique (viscosupplémentation) peuvent être réalisées en cas d'arthrose débutante à modérée

QRM 14

Les cristaux observés en cas de goutte sont :

- A** des cristaux d'acide urique
- B** longs et pointus
- C** courts et carrés
- D** sensibles à l'uricase
- E** colorés par le rouge Congo

QRM 15

Quel bilan radiologique demandez-vous devant une suspicion de polyarthrite rhumatoïde débutante chez une patiente de 55 ans présentant des arthralgies inflammatoires des mains et poignets ?

- A** radiographies des mains et poignets de face
- B** pieds de face et trois quarts
- C** radiographies de rachis thoraco-lombo-pelvi-fémoral (cliché de De Sèze)
- D** pieds de profil
- E** radiographie du thorax de face

QRM 16

Le tableau le plus évocateur de spondyloarthrite périphérique est :

- A** un tableau de polyarthrite bilatérale, symétrique, touchant les petites articulations en épargnant les interphalangiennes distales
- B** un tableau d'oligoarthrite asymétrique, prédominant aux membres inférieurs, touchant les grosses articulations (genoux, chevilles...)
- C** une atteinte inflammatoire des hanches et épaules chez un sujet de plus de 50 ans
- D** une monoarthrite de la métatarsophalangienne de l'hallux

QRM 17

Parmi les propositions suivantes concernant les caractéristiques du liquide articulaire ponctionné en cas de poussée congestive d'arthrose, laquelle (lesquelles) est (sont) exacte(s) ?

- A nombre d'éléments > 2 000/mm³
- B présence de cristaux de PPCD (pyrophosphate de calcium dihydraté)
- C liquide citrin et visqueux à l'examen macroscopique
- D cultures microbiologiques stériles
- E hématies > 200/mm³

QRM 18

Parmi les éléments biologiques suivants, lesquels demandez-vous en première intention devant un tableau de polyarthralgies inflammatoires évoluant depuis une quinzaine de jours chez un patient de 50 ans sans signes extra-rhumatologiques ?

- A bandelette urinaire
- B électrophorèse des protéines sériques
- C transaminases
- D sérologies VHB, VHC
- E anticorps antinucléaires
- F ANCA
- G facteur rhumatoïde et anticorps anti-CCP

QRM 19

Où devez-vous rechercher les tophus goutteux lors de votre examen clinique ?

- A autour des articulations atteintes
- B au pavillon de l'oreille
- C en rétro-olécrânien
- D au niveau des tendons d'Achille
- E au niveau de la cloison nasale
- F au niveau de l'ombilic

QRM 20

Vous hospitalisez une patiente de 75 ans sans antécédent qui présente une monoarthrite de genou gauche. Le liquide articulaire ponctionné retrouve la présence de cristaux courts, carrés. Les cultures bactériologiques sont stériles. Il s'agit du troisième épisode de l'année. Parmi les propositions suivantes concernant le traitement de première intention, laquelle (lesquelles) est (sont) exacte(s) ?

- A un AINS peut être débuté
- B un traitement par colchicine peut être débuté
- C une corticothérapie par voie orale est indiquée
- D un traitement de fond hypo-uricémiant sera à débiter à distance de la crise
- E une kinésithérapie avec entretien des amplitudes de genou doit être débutée immédiatement

QRM 21

Chez une patiente présentant des arthralgies des mains, poignets et pieds, quels sont les trois arguments parmi les suivants en faveur du diagnostic de polyarthrite rhumatoïde ?

- A présence de synovites des interphalangiennes distales
- B présence d'un dérouillage matinal de 45 minutes
- C présence de gonflements au niveau des poignets et de trois métacarpophalangiennes
- D douleur à la pression transversale des métatarsiens
- E lombalgies inflammatoires
- F indice de Schöber à 10 + 2 cm

QRM 22

Des douleurs et paresthésies des deux derniers rayons de la main droite chez une femme de 50 ans sont compatibles avec :

- A un syndrome du canal carpien droit
- B une névralgie cervicobrachiale C8T1 droite
- C une névralgie cervicobrachiale C6 droite
- D une compression du nerf ulnaire droit au coude
- E un syndrome de la loge de Guyon

QRM 23

Une douleur d'épaule avec limitation des amplitudes actives et passives doit faire évoquer le (les) diagnostic(s) de :

- A rupture de la coiffe des rotateurs
- B omarthrose glénohumérale sévère
- C tendinopathie calcifiante du supra-épineux
- D capsulite rétractile
- E pseudopolyarthrite rhizomélique

QRM 24

Interprétez le bilan phosphocalcique suivant : calcémie = 2,4 mmol/l, phosphorémie = 1,1 mmol/l, albuminémie = 38 g/l, vitamine D = 8 ng/ml (N > 30), PTH = 90 pg/ml (N < 68), clairance de la créatinine à 90 ml/min, hypocalciurie.

- A hyperparathyroïdie primaire
- B hyperparathyroïdie secondaire
- C hyperparathyroïdie tertiaire
- D hypercalcémie
- E hypercalcémie hypocalciurie familiale

QRM 25

Les anomalies radiographiques visibles en cas de coxarthrose débutante sont :

- A un pincement diffus de l'interligne coxofémoral
- B la présence d'érosions au niveau de l'interligne coxofémoral
- C la présence d'ostéophytes marginaux
- D la présence de lésions osseuses nodulaires condensantes
- E un aspect déminéralisé de l'os
- F la présence de géodes au sein des zones d'ostéocondensation sous-chondrales

QRM 26

Une coxarthrose droite peut être responsable des manifestations cliniques suivantes :

- A** une douleur à la face antérieure de la cuisse jusqu'au genou droit
- B** une douleur de genou droit
- C** une boiterie d'esquive du membre inférieur droit
- D** une absence de douleur
- E** une amyotrophie quadricipitale droite

QRM 27

En cas de suspicion clinique de tendinite simple par pathologie de coiffe des rotateurs, demandez-vous des examens complémentaires en première intention ? Si oui, lequel (lesquels) ?

- A** vous ne demandez aucun examen paraclinique, le diagnostic est clinique
- B** radiographies standards des épaules de face (trois rotations) et profil
- C** échographie de l'épaule douloureuse
- D** IRM de l'épaule douloureuse
- E** arthroscanner de l'épaule douloureuse
- F** NFS, CRP

QRM 28

Les principales hypothèses diagnostiques à évoquer devant des douleurs d'épaule inflammatoires chez un patient âgé sont :

- A** une pseudopolyarthrite rhizomélique
- B** une polyarthrite rhumatoïde
- C** une spondyloarthrite
- D** un myélome multiple
- E** une chondrocalcinose
- F** une crise de goutte

QRM 29

Le diagnostic de spondyloarthrite axiale peut être retenu chez un patient de 30 ans aux antécédents d'uvéite, qui présente des lombalgies d'horaire inflammatoire depuis 6 mois, porteur de l'antigène HLA-B27 et chez qui les radiographies et l'IRM de rachis et sacro-iliaques sont normales, et en l'absence de syndrome inflammatoire biologique.

- A** vrai
- B** faux

QRM 30

Parmi les pathologies suivantes, laquelle (lesquelles) peut (peuvent) se compliquer de chondrocalcinose ?

- A** arthrose
- B** hémochromatose génétique
- C** insuffisance rénale chronique
- D** hyperparathyroïdie primaire
- E** myélome

QRM 31

Quelle(s) est (sont) la (les) proposition(s) exacte(s) concernant les fractures ostéoporotiques dites « majeures » ?

- A** elles sont associées à une augmentation de la mortalité
- B** la fracture de l'extrémité supérieure du fémur en fait partie
- C** les fractures vertébrales cliniques en font partie
- D** elles compliquent les ostéoporoses dites « secondaires »
- E** la fracture du poignet en fait partie

QRM 32

Parmi les pathologies ci-dessous, laquelle (lesquelles) peut (peuvent) être à l'origine de déminéralisation osseuse diffuse ?

- A** myélome
- B** ostéoporose
- C** ostéomalacie
- D** maladie de Cushing
- E** hyperparathyroïdie secondaire

QRM 33

Devant un tableau de monoarthrite de poignet évoluant depuis 48 heures, quels éléments sont en faveur du diagnostic de rhumatisme à PPCD (pyrophosphate de calcium dihydraté) ?

- A** patiente de 80 ans
- B** présence de cristaux courts, carrés ou rectangulaires, dans le liquide articulaire
- C** présence d'érosions radiocarpiales sur les radiographies standards
- D** patiente bénéficiant d'une supplémentation calcique dans le cadre d'une ostéoporose
- E** CRP initiale à 80 mg/l

QRM 34

Parmi les propositions suivantes concernant les anomalies radiographiques visibles en cas de chondrocalcinose, laquelle (lesquelles) est (sont) exacte(s) ?

- A** les cristaux de pyrophosphate de calcium dihydraté (PPCD) peuvent être visibles sous forme de calcifications

- B** les érosions au niveau des ménisques des genoux sont caractéristiques de chondrocalcinose
- C** la présence d'ostéophytes est évocatrice de chondrocalcinose
- D** les radiographies peuvent être normales en cas de rhumatisme à PPCD
- E** la présence de calcifications du ligament triangulaire du carpe est un signe de chondrocalcinose

QRM 35

Parmi les biothérapies suivantes, lesquelles ont l'AMM dans le traitement des spondyloarthrites ?

- A** infliximab
- B** certolizumab
- C** rituximab
- D** abatacept
- E** adalimumab

This page intentionally left blank



Corrigés

This page intentionally left blank

CHAPITRE 3

Cas cliniques corrigés

Cas clinique 1

Question 1

Réponse : A, B, C.

Question 2

Réponse : A, B, C, D.

Question 3

Réponse : A, B, C, D, E.

Commentaire : une densité minérale osseuse basse peut se voir en cas :

- d'ostéoporose post-ménopausique ;
- d'ostéoporose secondaire ;
- de pathologies malignes (myélome, métastases osseuses) ;
- de pathologies responsables d'un trouble de la minéralisation osseuse (ostéomalacie).

Question 4

Réponse : E.

Commentaire : selon les recommandations de la SFR et du GRIO actualisées en 2012, une évaluation morphologique à la recherche de fractures vertébrales par la radiographie standard est indiquée chez la femme ménopausée :

- en cas de dorsalgies ;
- ou lorsque l'un des critères suivants est présent :
 - perte de 4 cm ou plus par rapport à la taille à l'âge de 20 ans ;
 - perte de taille prospective (au cours du suivi) de 2 cm ou plus ;
 - antécédent de fracture vertébrale ;
 - maladie chronique avec risque important de fracture vertébrale.

Question 5

Réponse : A, B.

Commentaire :

- calcémie corrigée et phosphorémie normales ;
- créatininurie supérieure à 800 mg/24 heures, témoignant d'un bon recueil urinaire et permettant d'interpréter le bilan phosphocalcique urinaire ;
- hypocalciurie (inférieure à 100 mg/24 heures) ;
- PTH élevée, adaptée à une carence en 25(OH)-vitamine D.

Question 6

Réponse : A, B, E.

Question 7

Réponse : A, C, D.

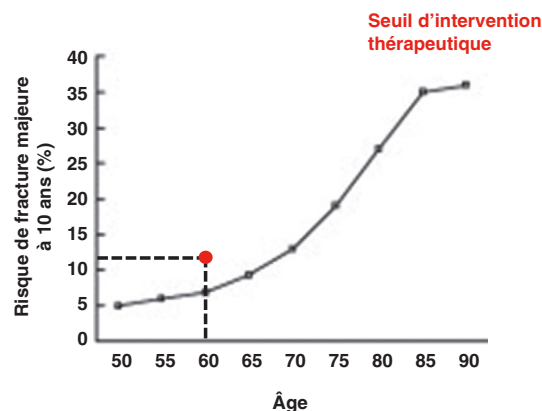
Question 8

Réponse : A, B, C, D.

Question 9

Réponse : A, B.

Commentaire : le score FRAX est un outil permettant d'estimer le risque de fracture majeure et de l'extrémité supérieure du fémur à 10 ans, validé chez les femmes ménopausées. C'est un score composite disponible sur Internet, accessible à tous, intégrant différents facteurs de risque d'ostéoporose dont la densité minérale osseuse. Il est utile chez les patientes sans antécédent fracturaire avec un *T-score* supérieur à -3 DS et chez les patientes avec antécédent de fracture mineure avec *T-score* supérieur à -3 DS. La valeur du score est à interpréter en fonction de l'âge, en le reportant sur la courbe présentée ci-dessous. Lorsque le point est situé au-dessus de la courbe, il existe une indication à débiter un traitement anti-ostéoporotique.



Question 10

Réponse : A.

Question 11

Réponse : A, B.

Commentaire : le téraparatide est indiqué en présence d'au moins deux fractures vertébrales ; le dénosumab est indiqué en cas d'échec, d'intolérance ou de contre-indication aux bisphosphonates.

Grille d'évaluation

N°	Réponses	Points
1	A, B, C	10
2	A, B, C, D	10
	B	PMZ
	E	SMZ
3	A, B, C, D, E	10
4	E	10
5	A, B	10
6	A, B, E	10
	A	PMZ
	D	SMZ
7	A, C, D	10
	B	SMZ
8	A, B, C, D	10
	A, C, D	PMZ
9	A, B	5
10	A	5
11	A, B	10
	Total	100

*Pour aller plus loin***Principal item abordé :**

item 124 : Ostéopathies fragilisantes

Référence :

Actualisation des recommandations françaises du traitement médicamenteux de l'ostéoporose post-ménopausique. Sous l'égide du GRIO et de la section Os de la SFR, mai 2012 (<http://www.grio.org/documents/rcd-9-1352803804.pdf>).

Fiches de synthèse : voir p. 108 et p. 109.

Cas clinique 2**Question 1**

Réponse : B, C.

Question 2

Réponse : D.

Commentaire : des radiographies standards des épaules (face en rotations neutre, interne et externe, et profil de Lamy) sont également deman-

dées en première intention mais ne montrent pas de réduction de l'espace sous-acromial ni ascension de la tête humérale, qui sont des signes indirects de rupture de coiffe. En cas de souffrance tendineuse simple, elles peuvent :

- être normales ;
- montrer des signes de souffrance tendineuse : calcifications tendineuses, irrégularités de leurs zones d'insertion, notamment au niveau du tubercule majeur de l'humérus (trochiter);
- montrer des facteurs d'agression de la coiffe : acromion crochu, ostéophytes acromio-claviculaires « en becs ».

Question 3

Réponse : A, B, C, D, E.

Question 4

Réponse : A, B, C, D, E.

Question 5

Réponse : E.

Question 6

Réponse : A, E.

Question 7

Réponse : A.

Commentaire : il faut rechercher en premier lieu une compression extra-rachidienne, notamment un syndrome de Pancoast-Tobias.

Question 8

Réponse : A, B, E.

Question 9

Réponse : A, B, D, E.

Question 10

Réponse : D.

Commentaire : ce syndrome regroupe une association variable de signes fonctionnels d'origine neurologique et vasculaire liés à la compression intermittente ou permanente des éléments du hile neurovasculaire du membre supérieur (artère et veine subclavières, troncs primaires moyen et inférieur du plexus brachial) dans trois défilés potentiels (interscalénique, costoclaviculaire, sous-pectoral). Les symptômes peuvent associer à des degrés variables une composante neurologique (douleurs pseudoradiculaires dans le territoire C8T1, paresthésies des trois doigts médiaux, sensation de doigts froids, faiblesse, baisse de la dextérité de la main) et vasculaires (membre supérieur froid, cyanique avec crampes en cas de compression artérielle, œdème, sensation de lourdeur du bras en cas de compression veineuse). L'élément important est le caractère positionnel de cette symptomatologie, certains mouvements augmentant la compression des structures neurovasculaires (douleurs majorées en abduction-rotation externe).

Grille d'évaluation

N°	Réponses	Points
1	B, C	10
2	D	10
3	A, B, C, D, E	10
4	A, B, C, D, E	10
5	E	10
6	A, E	10
7	A	10
8	A, B, E	10
9	A, B, D, E	10
10	D	10
	Total	100

*Pour aller plus loin***Principaux items abordés :**


item 93 : Radiculalgie et syndrome canalaire

item 118 : Principales techniques de rééducation et de réadaptation

item 132 : Thérapeutiques antalgiques, médicamenteuses et non médicamenteuses

item 357 : Lésions péri-articulaires et ligamentaires du genou, de la cheville et de l'épaule

Référence :

Modalités de prise en charge d'une épaule douloureuse chronique non instable chez l'adulte. Recommandations pour la pratique clinique. HAS, avril 2005 ( http://www.has-sante.fr/portail/upload/docs/application/pdf/epaule_douloureuse_recos.pdf).

Fiche de synthèse : voir p. 111.

Cas clinique 3**Question 1**

Réponse : D.

Commentaire : il s'agit d'un signe clinique qui témoigne de l'étirement des racines L5 ou S1 par conflit discoradiculaire. La manœuvre est positive si elle reproduit la douleur radicaire pour un angle donné. Elle se recherche le malade allongé en décubitus dorsal, l'examineur élevant la cuisse du patient, genou en extension, en empaumant le talon.

Question 2

Réponse : C.

Rappel : Échelle de cotation de la force motrice :

- **5** : Force musculaire normale.
- **4** : Capacité de lutter contre la pesanteur et contre une résistance.
- **3** : Capacité de lutter contre la pesanteur mais non contre résistance.
- **2** : Possibilité de mouvement après élimination de l'effet de la pesanteur.
- **1** : Contraction sans déplacement perceptible (contraction palpable, visible).
- **0** : Aucune contraction.

Question 3

Réponse : B, C, E.

Commentaire : chefs musculaires concernés par l'atteinte radicaire L5, à droite :

- releveur des orteils ;
- releveur de l'hallux ;
- releveur du pied : muscle tibial antérieur (ou jambier antérieur) ;
- muscles long et court fibulaires (ou péroniers latéraux) ;
- moyen fessier.

Un déficit des releveurs du pied, des orteils, de l'hallux, des long et court fibulaires peut également se voir en cas d'atteinte du nerf fibulaire commun (ou nerf sciatique poplité externe), contrairement à l'atteinte du moyen fessier. Le testing de celui-ci peut donc être intéressant en cas de doute diagnostique entre une atteinte L5 ou du nerf fibulaire commun. Dans le cas de votre patient, le tableau clinique est très évocateur de lombosciatique L5 droite — anamnèse évocatrice, syndrome rachidien important, trajet radicaire complet — ; le testing du moyen fessier a juste pour objectif de rechercher une complication de la sciatique.

Question 4

Réponse : C, D.

Commentaire : peuvent se voir chez ce patient :

- steppage par déficit du releveur du pied (genou levé trop haut à chaque pas pour éviter que la pointe du pied ne heurte le sol) ;
- marche dandinante (boiterie de Trendelenburg, « en canard », avec bascule du bassin sur le côté à chaque pas) par déficit du moyen fessier.

Rappel :

- marche ataxique : ébrieuse (ataxie cérébelleuse) ou avec une tendance à la déviation soit vers la droite soit vers la gauche majorée à la fermeture des yeux (ataxie vestibulaire) ou talonnante (ataxie sensitive) ou hésitante, incoordonnée, les pieds collés au sol (ataxie frontale) ;
- marche fauchante : marche spastique de l'hémiplégique (le membre inférieur en extension décrit à chaque pas un arc de cercle) ;
- marche à petits pas (démarche parkinsonnienne, lacunaire, sénile, d'origine frontale).

Question 5

Réponse : A, D, E.

Question 6

Réponse : D.

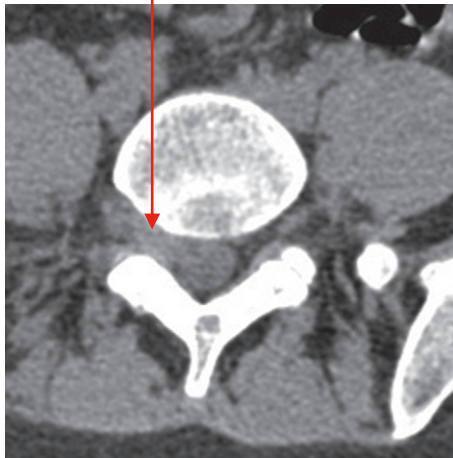Question 7

Réponse : A.

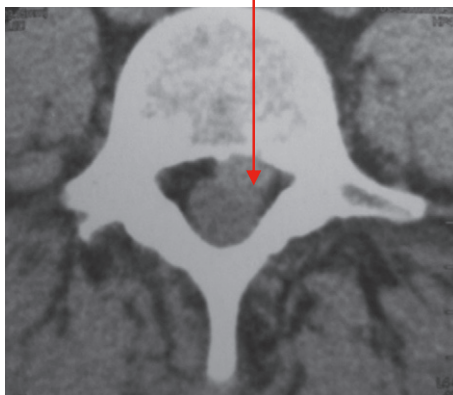
Question 8

Réponse : A.

Hernie discale foraminale
L5S1 droite



Hernie discale
paramédiane gauche



Question 9

Réponse : C, D, E.

Question 10

Réponse : A.

Rappel : principales pathologies rhumatologiques inscrites aux tableaux des maladies professionnelles (liste non exhaustive) :

- Tableau 57 du régime général :
 - Affections périarticulaires provoquées par certains gestes et postures de travail (modifié en 2012) :
 - Épaule : tendinopathie aiguë non rompue non calcifiante, tendinopathie chronique non rom-

pue non calcifiante (objectivée sur IRM), rupture partielle ou transfixiante de la coiffe des rotateurs (objectivée par IRM).

- Coude : épicondylite, épitrochléite, hygroma aigu ou chronique, syndrome du nerf ulnaire par compression dans la gouttière épitrochléolécraniennes (confirmé par EMG).
- Mains et poignets : tendinite, ténosynovite, syndrome canalaire carpien ou de Guyon.
- Genou : compression du nerf fibulaire commun (nerf sciatique poplité externe), hygroma aigu ou chronique, tendinite de la patte d'oie ou sous-quadricipitale ou rotulienne.
- Cheville et pied : tendinite achilléenne.
- Affections chroniques du rachis lombaire provoquées par des vibrations de basses et moyennes fréquences transmises au corps entier (tableau 97 du régime général) ou par la manutention manuelle de charges lourdes (tableau 98 du régime général) : cruralgie ou sciatique par hernie discale concordante L2-L3, L3-L4, L4-L5 ou L5-S1.
- Tableau 69 : affections provoquées par les vibrations et les chocs transmis par certaines machines-outils, outils et objets et par les chocs itératifs du talon et de la main sur des éléments fixes : arthrose du coude, ostéonécrose du semi-lunaire ou du scaphoïde carpien, troubles angioneurotiques de la main.

Question 11

Réponse : A, C.

Question 12

Réponse : B, C.

Grille d'évaluation

N°	Réponses	Points
1	D	5
2	C	10
3	B, C, E	10
4	C, D	10
5	A, D, E	10
6	D	10
	D	PMZ
	A	SMZ
7	A	5
8	A	10
9	C, D, E	10
	C	PMZ
10	A	5
11	A, C	5
12	B, C	10
	Total	100

Pour aller plus loin**Principal item abordé :**

item 92 : Rachialgies

Référence :

Prise en charge diagnostique et thérapeutique des lombalgies et lombosciatiques communes de moins de 3 mois d'évolution. ANAES, février 2000 (<http://www.has-sante.fr/portail/upload/docs/application/pdf/lombal.pdf>).

Fiche de synthèse : voir p. 112.**Cas clinique 4****Question 1**

Réponse : C.

Question 2

Réponse : A, B.

Question 3

Réponse : A, B, D.

Commentaire : l'âge supérieur à 80 ans est retenu comme facteur de risque de chute (recommandations HAS 2005 sur le dépistage des sujets à risque de chute ; recommandations SFR et GRIO 2012 sur le traitement médicamenteux de l'ostéoporose post-ménopausique).

Question 4

Réponse : A, B.

Commentaire : il existe une indication à un traitement anti-ostéoporotique devant la fracture de l'extrémité supérieure du fémur, et ce quelle que soit la valeur du *T-score*. La densitométrie osseuse est surtout intéressante pour avoir une valeur de référence avant l'instauration du traitement, l'absence de diminution significative de DMO en fin de traitement étant l'un des critères pour pouvoir interrompre celui-ci.

Question 5

Réponse : A, B, C, D, E.

Question 6

Réponse : A.

Question 7

Réponse : B, C.

Commentaire : selon les recommandations de la SFR et du GRIO actualisées en 2012, une évaluation morphologique à la recherche de fractures vertébrales par la radiographie standard est indiquée chez la femme ménopausée :

- en cas de dorsalgies ;
- ou lorsque l'un des critères suivants est présent :
 - perte de 4 cm ou plus par rapport à la taille à l'âge de 20 ans ;
 - perte de taille prospective (au cours du suivi) de 2 cm ou plus ;

- antécédent de fracture vertébrale ;
- maladie chronique avec risque important de fracture vertébrale.

Question 8

Réponse : B, D, E.

Question 9

Réponse : D.

Commentaire : au niveau du rachis, les résultats sont probablement surestimés en raison de remaniements dégénératifs importants (lombarthrose). Il n'y a pas d'ostéoporose densitométrique, mais la patiente présente bien une ostéoporose fracturaire — antécédent de fracture du poignet et FESF, bilan biologique ayant permis d'écartier les autres causes d'ostéopathies fragilisantes.

Question 10

Réponse : A.

Question 11

Réponse : B, C, E.

Question 12

Réponse : B, D.

Commentaire : importance d'une prise le matin à jeun avec un grand verre d'eau du robinet (pauvre en calcium) pour améliorer l'absorption et la biodisponibilité des bisphosphonates oraux.

Grille d'évaluation

N°	Réponses	Points
1	C	5
2	A, B	5
3	A, B, D	10
4	A, B	10
5	A, B, C, D, E	10
6	A	10
7	B, C	5
8	B, D, E	5
9	D	10
	A, B	SMZ
10	A	10
11	B, C, E	10
12	B, D	10
	E	SMZ
	Total	100

Pour aller plus loin**Principaux items abordés :**

item 124. Ostéopathies fragilisantes

items 107 et 128 : Troubles de la marche et de l'équilibre

Références :

Prévention des chutes accidentelles chez la personne âgée. SFDRMG, HAS, novembre 2005 (http://www.has-sante.fr/portail/upload/docs/application/pdf/Prevention_chutes_recos.pdf).

Actualisation des recommandations françaises du traitement médicamenteux de l'ostéoporose post-ménopausique. Sous l'égide du GRIIO et de la section Os de la SFR, mai 2012 (<http://www.griio.org/documents/rcd-9-1352803804.pdf>).

Fiches de synthèse : voir p. 109 et p. 114.

Cas clinique 5

Question 1

Réponse : A, D.

Question 2

Réponse : B, E.

Question 3

Réponse : B, C.

Question 4

Réponse : A, B, C.

Question 5

Réponse : A, D.

Question 6

Réponse : C, D.

Commentaire : les AINS et la corticothérapie sont des traitements symptomatiques, et non des traitements de fond qui ont montré leur efficacité pour limiter les destructions articulaires.

Question 7

Réponse : A, E.

Commentaire :

- éléments de suivi d'efficacité thérapeutique :
 - radiographies standards pour vérifier l'absence d'apparition d'érosions tous les 6 mois la première année puis tous les ans ;
 - biologie : vérifier l'évolution du syndrome inflammatoire ; jamais de dosage des FR et anti-CCP au cours du suivi d'une polyarthrite rhumatoïde (intérêt uniquement dans le cadre du diagnostic) ;
 - clinique : EVA douleur, EVA globale, durée du dérouillage matinal, nombre de réveils nocturnes, nombre d'articulations tuméfiées et douloureuses, posologie de la corticothérapie, DAS 28 ;
- BASFI et BASDAI : scores d'activité et de retentissement fonctionnel des spondyloarthrites.

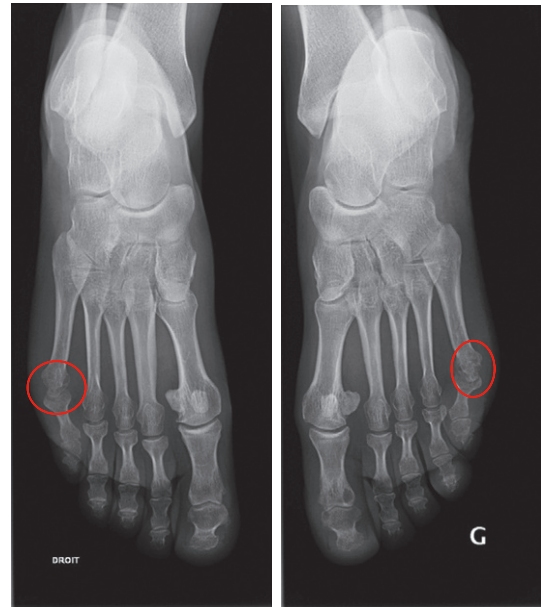
Question 8

Réponse : A, B, C.

Question 9

Réponse : C.

Commentaire : érosions de la tête du 5^e métatarsien, à droite et à gauche.



Question 10

Réponse : C.

Question 11

Réponse : A, B, C, D, E.

Question 12

Réponse : B.

Question 13

Réponse : A, B, C.

Grille d'évaluation

N°	Réponses	Points
1	A, D	8
2	B, E	8
3	B, C	7
	B	PMZ
4	A, B, C	8
	A, B, C	PMZ
5	A, D	8
6	C, D	8
	C	PMZ
	A, B	SMZ
7	A, E	8
8	A, B, C	6
9	C	8
	E	SMZ
10	C	8
11	A, B, C, D, E	8
12	B	8

N°	Réponses	Points
13	A, B, C	7
	A	PMZ
	D	SMZ
	Total	100

Pour aller plus loin

Principaux items abordés :

item 125 : Arthrose

item 192 : Polyarthrite rhumatoïde

item 196 : Douleur et épanchement articulaire. Arthrite d'évolution récente

Références :

Aletaha D, et al. 2010 Rheumatoid arthritis classification criteria: an American College of Rheumatology/ European League Against Rheumatism collaborative initiative. *Ann Rheum Dis* 2010 ; 69 : 1580–8 ([E](http://ard.bmj.com/content/69/9/1580.long) <http://ard.bmj.com/content/69/9/1580.long>).

Smolen JS, et al. EULAR recommendations for the management of rheumatoid arthritis with synthetic and biological disease-modifying antirheumatic drugs: 2013 update. *Ann Rheum Dis* 2013 ; 0 : 1–18 ([E](http://ard.bmj.com/content/early/2013/10/23/annrheumdis-2013-204573.full.pdf) <http://ard.bmj.com/content/early/2013/10/23/annrheumdis-2013-204573.full.pdf>).

Gaujoux-Viala C, et al. Recommendations of the French Society for Rheumatology for managing rheumatoid arthritis. *Joint Bone Spine* 2014 ; 81 : 287–97 ([E](http://www.sciencedirect.com/science/article/pii/S1297319X14001419) <http://www.sciencedirect.com/science/article/pii/S1297319X14001419>).

Briot K, et al. Actualisation 2014 des recommandations sur la prévention et le traitement de l'ostéoporose cortico-induite. Sous l'égide de la section Os de la Société française de rhumatologie (SFR) et du Groupe de recherche et d'information sur les ostéoporoses (GRIO). *Revue du Rhumatisme* 2014 ; 81 : 385–94 ([E](http://sfr.larhumatologie.fr/rc/rhumatologie/nws/News/2014/sfr-20141125-110835-478/src/nws_fullText/fr/REVRHU81-5_Osteoporosecortico-induite.pdf) http://sfr.larhumatologie.fr/rc/rhumatologie/nws/News/2014/sfr-20141125-110835-478/src/nws_fullText/fr/REVRHU81-5_Osteoporosecortico-induite.pdf).

Fiche de synthèse : voir p. 115, p. 117 et p. 141.

Cas clinique 6

Question 1

Réponse : B, D.

Commentaire : signes de conflit discoradiculaires :

- dyskinésie lombaire en latéroflexion (= signe de la cassure) ;
- Lasègue (si sciatique L5 ou S1), Léri si cruralgie L3 ou L4 ;
- Lasègue croisé (= controlatéral) ;

- signe de la sonnette ;
- impulsivité des douleurs radiculaires aux efforts physiologiques.

Question 2

Réponse : A.

Question 3

Réponse : E.

Commentaire : aucun examen complémentaire biologique ou iconographique n'est nécessaire devant ce tableau de lombosciatique commune non compliquée évoluant depuis 72 heures chez une patiente jeune sans antécédents.

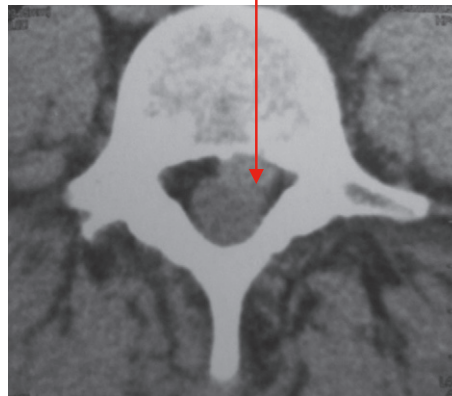
Question 4

Réponse : B, C.

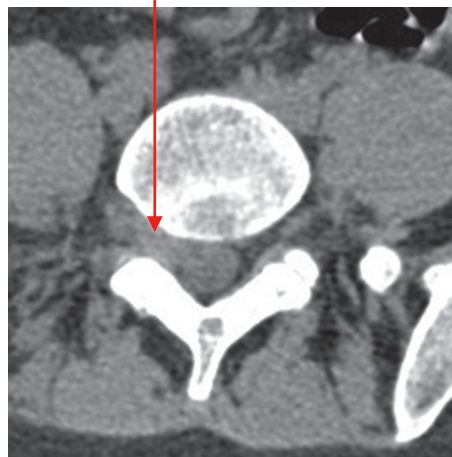Question 5

Réponse : A, C, E.

Hernie discale paramédiane gauche



Hernie discale foraminale L5S1 droite



Question 6

Réponse : A, C.

Question 7

Réponse : D.

Question 8

Réponse : A.

Question 9

Réponse : C, D, E.

Grille d'évaluation

N°	Réponses	Points
1	B, D	10
2	A	10
3	E	15
4	B, C	10
5	A, C, E	10
6	A, C	10
	A	PMZ
7	D	10
	D	PMZ
8	A	10
9	C, D, E	15
	Total	100

Cas clinique 7

Pour aller plus loin

Principal item abordé :

item 92 : Rachialgies

Référence :

Prise en charge diagnostique et thérapeutique des lombalgies et lombosciatiques communes de moins de 3 mois d'évolution. ANAES, février 2000 (<http://www.has-sante.fr/portail/upload/docs/application/pdf/lombal.pdf>).

Fiche de synthèse : voir p. 112.

Question 1

Réponse : B.

Question 2

Réponse : A, B, C, D.

Question 3

Réponse : A, B, C, D.

Question 4

Réponse : A, B, C, D.

Question 5

Réponse : A.

Question 6

Réponse : A, D.

Question 7

Réponse : A, B, C, D.

Question 8

Réponse : A, B, C, D.

Question 9

Réponse : A, C, D, E.

Question 10

Réponse : A, C, E.

Question 11

Réponse : A, D.

Question 12

Réponse : A.

Grille d'évaluation

N°	Réponses	Points
1	B	10
	D, E	SMZ
2	A, B, C, D	5
3	A, B, C, D	5
4	A, B, C, D	5
5	A	10
6	A, D	10
7	A, B, C, D	10
8	A, B, C, D	10
9	A, C, D, E	5
10	A, C, E	10
11	A, D	10
	A	PMZ
	E	SMZ
12	A	10
	Total	100

Pour aller plus loin

Principaux items abordés :

item 124 : Ostéopathies fragilisantes

item 125 : Arthrose

item 194 : Arthropathie microcristalline

item 266 : Hypercalcémie

Référence :

Actualisation des recommandations françaises du traitement médicamenteux de l'ostéoporose post-ménopausique. Sous l'égide du GRIO et de la section Os de la SFR, mai 2012 (<http://www.grio.org/documents/rcd-9-1352803804.pdf>).

Fiche de synthèse : voir p. 118.

Cas clinique 8

Question 1

Réponse : C.

Commentaire : attention, toute douleur de la face antérieure de la cuisse n'est pas une cruralgie ; une affection ostéoarticulaire régionale (hanche, bassin, fémur) ou une autre névralgie du membre inférieur (méralgie paresthésique) doivent être recherchées.

Question 2

Réponse : B, C.

Question 3

Réponse : B.

Commentaire : les signes de conflit discoradiculaire sont les suivants :

- signe de Léri en cas de cruralgie, signe de Lasègue en cas de sciatique ;
- impulsivité des douleurs radiculaires aux efforts physiologiques (toux et défécation) ;
- dyskinésie lombaire en inflexion latérale (signe de la cassure) ;
- signe de la sonnette.

Question 4

Réponse : A, B, C, E.

Question 5

Réponse : C, D.

Question 6

Réponse : A, C, D.

Question 7

Réponse : C, D.

Question 8

Réponse : A.

Question 9

Réponse : A, B, C.

Question 10

Réponse : C.

Grille d'évaluation

N°	Réponses	Points
1	C	10
2	B, C	10
3	B	10
4	A, B, C, E	10
5	C, D	10
6	A, C, D	10
7	C, D	10
8	A	10
9	A, B, C	10
10	C	10
	Total	100


Pour aller plus loin

Principaux items abordés :

item 92 : Rachialgies

item 93 : Radiculalgie et syndrome canalaire

Référence :

Diagnostic, prise en charge et suivi des patients atteints de lombalgies chroniques. ANAES, décembre 2000 ( <http://www.has-sante.fr/portail/upload/docs/application/pdf/lombaldec2000.pdf>).

Fiche de synthèse : voir p. 119.

Cas clinique 9

Question 1

Réponse : C.

Question 2

Réponse : B.

Question 3

Réponse : A.

Question 4

Réponse : C.

Question 5

Réponse : B, C, D.

Question 6

Réponse : A, B, C, E.

Question 7

Réponse : B.

Question 8

Réponse : A.

Question 9

Réponse : A, C, E.

Question 10

Réponse : C.

Grille d'évaluation

N°	Réponses	Points
1	C	10
2	B	10
	A	SMZ
3	A	10
4	C	10
5	B, C, D	10
	A	SMZ
6	A, B, C, E	10
7	B	10

N°	Réponses	Points
8	A	10
	A	PMZ
	B	SMZ
9	A, C, E	10
10	C	10
	Total	100

Pour aller plus loin

Principaux items abordés :

- item 92 : Rachialgies
- item 266 : Hypercalcémie
- item 304 : Tumeurs des os primitives et secondaires

Fiche de synthèse : voir p. 112 et p. 120.

Cas clinique 10

Question 1

Réponse : C, E.

Question 2

Réponse : C.

Question 3

Réponse : A, C, D, E.

Commentaire : manifestations cliniques possibles en cas d'endocardite infectieuse subaiguë :

- signes généraux : fièvre, altération de l'état général ;
- signes cardiovasculaires : apparition ou modification d'un souffle cardiaque, BAV de degré 1, insuffisance cardiaque droite ou gauche ;
- signes cutanés : purpura pétéchial, faux panaris d'Osler, placards érythémateux palmoplantaires de Janeway ;
- respiratoires : toux et dyspnée (insuffisance cardiaque gauche, embolies septiques pulmonaires) ;
- ophtalmologiques : taches de Roth au fond d'œil ;
- rhumatologiques : arthralgies ou arthrites, rachialgies (spondylodiscite) ;
- neurologiques : abcès, infarctus ou hémorragie cérébrale ;
- rénales : protéinurie ou hématurie.

Question 4

Réponse : C.

Question 5

Réponse : A, C, D.

Question 6

Réponse : C.

Question 7

Réponse : A.

Question 8

Réponse : A, B, C.

Question 9

Réponse : B.

Question 10

Réponse : A, B, D, E.

Question 11

Réponse : A, B, D.

Grille d'évaluation

N°	Réponses	Points
1	C, E	10
	A, B	SMZ
2	C	10
3	A, C, D, E	5
	A	PMZ
4	C	10
5	A, C, D	10
6	C	10
7	A	10
	D	SMZ
8	A, B, C	10
9	B	10
10	A, B, D, E	5
11	A, B, D	10
	Total	100

Pour aller plus loin

Principaux items abordés :

- Item 149 : Endocardite infectieuse
- item 193 : Spondylarthrite inflammatoire
- item 196 : Douleur et épanchement articulaire. Arthrite d'évolution récente

Référence :

Recommandations de l'ESC 2009 : Guidelines on the prevention, diagnosis, and treatment of infective endocarditis. European Heart Journal 2009 ; 30 : 2369–413 (<http://eurheartj.oxfordjournals.org/content/ehj/30/19/2369.full.pdf>).

Fiche de synthèse : voir p. 121.

Cas clinique 11

Question 1

Réponse : A, C.

Question 2

Réponse : C.

Question 3

Réponse : C.

Question 4

Réponse : A.

Question 5

Réponse : A.

Question 6

Réponse : A, E.

Question 7

Réponse : A, C.

Question 8

Réponse : A, C.

Question 9

Réponse : D.

Question 10

Réponse : A, C, D.

Question 11

Réponse : D.

Question 12

Réponse : A.

Question 13

Réponse : C.

Grille d'évaluation

N°	Réponses	Points
1	A, C	8
2	C	8
3	C	8
	C	PMZ
4	A	6
5	A	8
6	A, E	8
7	A, C	8
	A	PMZ
8	A, C	8
9	D	8
10	A, C, D	8
11	D	8
	D	PMZ
	A	SMZ
12	A	6
13	C	8
	B	SMZ
	Total	100

Pour aller plus loin**Principaux items abordés :**

item 153 : Infections ostéoarticulaires (IOA) de l'enfant et de l'adulte

Fiche de synthèse : voir p. 122.

Cas clinique 12**Question 1**

Réponse : A, B, D.

Question 2

Réponse : A, B.

Question 3

Réponse : A, B, C.

Question 4

Réponse : B, C, D.

Commentaire : devant toute fracture vertébrale, la question est de savoir s'il s'agit d'une fracture bénigne (ostéoporotique) ou maligne (métastase osseuse, hémopathie dont le myélome notamment). Plusieurs éléments permettent d'orienter le diagnostic :

- l'examen clinique : une douleur inflammatoire, d'apparition progressive, d'intensité croissante, associée à une altération de l'état général, chez un patient âgé, aux antécédents néoplasiques, etc. orientent vers la malignité ;
- la sémiologie radiologique : critères de bénignité et malignité d'une fracture vertébrale ;
- le bilan biologique : un syndrome inflammatoire (NFS, VS, CRP), une gammopathie monoclonale ou une hypogammaglobulinémie (EPS et immunofixation) ou encore une hypercalcémie orientent vers la malignité ; les paramètres cités font donc systématiquement partie du bilan biologique à réaliser devant une fracture vertébrale sans contexte traumatique.

Question 5

Réponse : E.

Commentaire :

- Calcémie corrigée = Calcémie mesurée + 0,02 (40 – Albuminémie) (avec calcémie en mmol/l et albuminémie en g/l) ;
- la PTH est inadaptée car anormalement élevée en regard de l'hypercalcémie.

Question 6

Réponse : A, B, C, D, E.

Question 7

Réponse : C.

Question 8

Réponse : C.

Question 9

Réponse : B, C, E.

Question 10

Réponse : B, C.

Grille d'évaluation

N°	Réponses	Points
1	A, B, D	10
2	A, B	10
3	A, B, C	10
4	B, C, D	10
5	E	10
6	A, B, C, D, E	10
7	C	10
8	C	10
9	B, C, E	10
10	B, C	10
	Total	100

Pour aller plus loin**Principaux items abordés :**

item 124 : Ostéopathies fragilisantes
 item 317 : Myélome multiple des os
 item 266 : Hypercalcémie

Référence :

Guide ALD n° 30 – Myélome multiple. HAS, décembre 2010 (http://www.has-sante.fr/portail/upload/docs/application/pdf/2011-02/ald_30_gm_myelome_vf.pdf).

Fiche de synthèse : voir p. 114.

Cas clinique 13**Question 1**

Réponse : A, C, D.

Commentaire : l'indice de Schöber inférieur à 10 + 4 cm et la distance doigts-sol augmentée sont en faveur d'un enraidissement du rachis lombaire. La distance occiput-mur augmentée est en faveur d'une déformation du rachis cervical.

Question 2

Réponse : A, C, D, E.

Question 3

Réponse : D.

Question 4

Réponse : A, B.

Question 5

Réponse : B.

Commentaire : la prescription d'un IPP en association aux AINS est justifiée dans les situations à risque clairement identifiées :

- sujet de plus de 65 ans ;
- antécédent d'ulcère gastrique ou duodéal, compliqué ou non compliqué, avec recherche et traitement d'une infection à *Helicobacter pylori* ;
- association à un antiagrégant plaquettaire ou à une corticothérapie ou aux anticoagulants, en rappelant que ces associations doivent de principe être évitées.

Question 6

Réponse : A, B, C, D, E.

Question 7

Réponse : A, B, C, D.

Question 8

Réponse : A, B, D.

Question 9

Réponse : A, B, C, E.

Commentaire : le BASDAI (*Bath Ankylosing Spondylitis Disease Activity Index*) est un score composite permettant l'évaluation globale de l'activité de la maladie à un moment donné, avec un score de 0 à 100. C'est un autoquestionnaire composé de six questions évaluant les principaux symptômes de la maladie. Selon le même principe, le BASFI (*Bath Ankylosing Spondylitis Functional Index*) évalue le retentissement fonctionnel de la maladie.

Question 10

Réponse : A.

Question 11

Réponse : D.

Question 12

Réponse : A, B, D, E.

Commentaire : on recherche également un antécédent de varicelle (en l'absence d'antécédent varicelleux, on propose une sérologie et une vaccination si elle est négative).

Question 13

Réponse : B, C, E.

Grille d'évaluation

N°	Réponses	Points
1	A, C, D	5
2	A, C, D, E	5
3	D	10
4	A, B	5
	B	PMZ
5	B	5
6	A, B, C, D, E	5
7	A, B, C, D	10
8	A, B, D	10
9	A, B, C, E	10

10	A	10
11	D	10
12	A, B, D, E	10
13	B, C, E	5
	Total	100

Pour aller plus loin

Principaux items abordés :

item 193 : Spondylarthrite inflammatoire
 item 198 : Biothérapies et thérapies ciblées
 item 326 : Prescription et surveillance des classes de médicaments les plus courantes chez l'adulte et chez l'enfant

Référence :

Wendling D, et al. Recommendations of the French Society for Rheumatology the on everyday management of patients with spondyloarthritis. Joint Bone Spine 2014 ; 81 : 6–14 (<http://www.sciencedirect.com/science/article/pii/S1297319X13002881>).

Fiche de synthèse : voir p. 123 et p. 141.

Cas clinique 14

Question 1

Réponse : D.

Question 2

Réponse : C.

Question 3

Réponse : D.

Question 4

Réponse : A, B.

Question 5

Réponse : A.

Question 6

Réponse : B, E.

Commentaire :

- Calcémie corrigée = Calcémie mesurée + $0,02 \times (40 - \text{Albuminémie})$, avec albuminémie en g/l et calcémie en mmol/l (ici, calcémie corrigée à 2,76 mmol/l) ;
- interprétation du bilan phosphocalcique urinaire :
 - toujours vérifier la qualité du recueil urinaire avant d'interpréter un bilan phosphocalcique urinaire : pour témoigner d'un bon recueil, la créatininurie doit être supérieure à 800 mg/24 heures ;
 - la calciurie normale est supérieure à 100 mg/24 heures et inférieure à 4 mg/kg/24 heures : dans ce cas, la calciurie est à 5 mg/kg/24 heures, donc élevée.

Question 7

Réponse : D, E.

Commentaire :

- hypercalcémie « directe » : invasion osseuse des cellules tumorales (ou hématologiques) ;
- hypercalcémie « indirecte », ou humorale systémique : sécrétion systémique par les cellules tumorales d'un facteur endocrine hypercalcémiant, dont le principal est la PTHrp.

Question 8

Réponse : A, B, C, D, E.

Question 9

Réponse : A, B, C, D, E.

Grille d'évaluation

N°	Réponses	Points
1	D	10
2	C	10
3	D	10
4	A, B	10
5	A	10
6	B, E	10
7	D, E	10
8	A, B, C, D, E	15
9	A, B, C, D, E	15
	Total	100

Pour aller plus loin

Principaux items abordés :

item 304 : Tumeurs des os primitives et secondaires
 item 266 : Hypercalcémie

Fiche de synthèse : voir p. 120.

Cas clinique 15

Question 1

Réponse : A, B, C, D, E.

Commentaire : grands cadres nosologiques à évoquer devant un tableau de polyarthralgies inflammatoires/polyarthrite aiguë :

- étiologie infectieuse :
 - virale : hépatites B, C, VIH, parvovirus B19, etc. ;
 - bactérienne (penser à l'endocardite infectieuse) ;
- polyarthrite microcristalline (goutte ou chondrocalcinose polyarticulaires) ;
- étiologie inflammatoire :
 - rhumatisme inflammatoire débutant : notamment polyarthrite rhumatoïde, spondyloarthrite périphérique ;
 - vascularites, connectivites (notamment syndrome de Gougerot-Sjögren, lupus, sclérodermie), granulomatoses ;
- syndromes paranéoplasiques.

Question 2

Réponse : A, B, C, D, E.

Question 3

Réponse : A, B, C.

Question 4

Réponse : A, B.

Question 5

Réponse : A, C, D, E.

Question 6

Réponse : B, C, D, E.

Question 7

Réponse : B, E.

Question 8

Réponse : D.

Question 9

Réponse : B, C.

Question 10

Réponse : C.

Commentaire : examens biologiques à demander devant une polyarthrite débutante : hémogramme, VS, CRP, transaminases, créatininémie, bandelette urinaire (protéinurie, hématurie), anticorps antinucléaires, anti-CCP, FR, sérologies hépatites B et C.

Question 11

Réponse : A.

Question 12

Réponse : A, B, D, E.

Question 13

Réponse : A, B.

Question 14

Réponse : B, C.

Question 15

Réponse : C, D.

Grille d'évaluation

N°	Réponses	Points
1	A, B, C, D, E	5
2	A, B, C, D, E	5
3	A, B, C	5
4	A, B	5
5	A, C, D, E	8
6	B, C, D, E	8
7	B, E	8
8	D	8
9	B, C	5
10	C	8
11	A	8
12	A, B, D, E	5

13	A, B	8
14	B, C	6
15	C, D	8
	Total	100

Pour aller plus loin

Principaux items abordés :

item 192 : Polyarthrite rhumatoïde
 item 196 : Douleur et épanchement articulaire.
 Arthrite d'évolution récente

Référence :

Aletaha D, et al. 2010 Rheumatoid arthritis classification criteria: an American College of Rheumatology/ European League Against Rheumatism collaborative initiative. *Ann Rheum Dis* 2010 ; 69 : 1580–8 ([E http://ard.bmj.com/content/69/9/1580.long](http://ard.bmj.com/content/69/9/1580.long)).

Smolen JS, et al. EULAR recommendations for the management of rheumatoid arthritis with synthetic and biological disease-modifying antirheumatic drugs: 2013 update. *Ann Rheum Dis* 2013 ; 0 : 1–18 ([E http://ard.bmj.com/content/early/2013/10/23/annrheumdis-2013-204573.full.pdf](http://ard.bmj.com/content/early/2013/10/23/annrheumdis-2013-204573.full.pdf)).

Gaujoux-Viala C, et al. Recommendations of the French Society for Rheumatology for managing rheumatoid arthritis. *Joint Bone Spine* 2014 ; 81 : 287–97 ([E http://www.sciencedirect.com/science/article/pii/S1297319X14001419](http://www.sciencedirect.com/science/article/pii/S1297319X14001419)).

Fiche de synthèse : voir p. 124.

Cas clinique 16

Question 1

Réponse : C.

Question 2

Réponse : A, B, C, D, E.

Commentaire : l'atteinte des sacro-iliaques est responsable d'un tableau douloureux à type de fessalgies, parfois irradiant vers la face postérieure des cuisses jusqu'aux genoux, réalisant un tableau de « pseudo-sciatique » ou « sciatique tronquée » ; les arguments en faveur d'une atteinte des sacro-iliaques sont les suivants :

- le terrain évocateur de spondyloarthrite (homme jeune, antécédent personnel de psoriasis, antécédent familial de maladie de Crohn, talalgies inflammatoires, antécédents d'arthralgies d'évolution favorable sous AINS) ;
- la topographie des douleurs ;
- la reproduction des douleurs à l'examen des sacro-iliaques : douleur à la palpation en pleine fesse, douleur lors du test de Faber (fessalgie reproduite en flexion, abduction, rotation externe de hanche) ;

- le peu d'arguments pour une atteinte radiculaire S1 : caractère bilatéral des douleurs, présence des réflexes ostéotendineux achilléens, absence de signes de conflit discoradiculaire (manœuvres de Lasègue et Lasègue croisé indolores, pas de dyskinésie lombaire).

Question 3

Réponse : C.

Question 4

Réponse : A, B, E.

Question 5

Réponse : C, E.

Question 6

Réponse : A, B, E.

Question 7

Réponse : A.

Question 8

Réponse : A, B.

Question 9

Réponse : A, B, C.

Question 10

Réponse : B.

Grille d'évaluation

N°	Réponses	Points
1	C	10
2	A, B, C, D, E	10
3	C	10
4	A, B, E	10
5	C, E	10
6	A, B, E	10
7	A	10
8	A, B	10
9	A, B, C	10
10	B	10
	Total	100

Pour aller plus loin**Principaux items abordés :**

item 193. Spondylarthrite inflammatoire

Référence :

Wendling D, et al. Recommendations of the French Society for Rheumatology the on everyday management of patients with spondyloarthritis. *Joint Bone Spine* 2014 ; 81 : 6–14 (<http://www.sciencedirect.com/science/article/pii/S1297319X13002881>).

Fiche de synthèse : voir p. 123.**Cas clinique 17****Question 1**

Réponse : D.

Commentaire : le trajet radiculaire décrit correspond au trajet L5 gauche. Il existe des « signes d'alerte » (*red flags*) devant faire évoquer une cause secondaire, notamment l'âge du patient, l'absence de facteurs déclenchants, l'aggravation progressive, l'hyperthermie. Les douleurs de hanche sont habituellement localisées au niveau du pli inguinal et irradient parfois face antérieure de cuisse. Les pathologies de hanche sont parfois responsables de douleurs projetées isolées au niveau du genou — d'où l'intérêt de l'examen de la hanche en cas de douleurs de genou homolatérales ou de pygalgies.

Question 2

Réponse : B, C, E.

Question 3

Réponse : B, C.

Question 4

Réponse : D.

Question 5

Réponse : D, E.

Question 6

Réponse : D.

Question 7

Réponse : A, B, D.

Question 8

Réponse : C.

Question 9

Réponse : B.

Question 10

Réponse : D.

Question 11

Réponse : A, B.

Question 12

Réponse : B.

Commentaire : un traitement de fond hypo-uricémiant :

- doit être initié et maintenu à vie chez les patients :
 - présentant des crises répétées ;
 - ayant une goutte sévère, c'est-à-dire :
 - présence de tophus ;
 - arthropathies uratiques ;
 - atteinte rénale (lithiasique, néphropathie) ;
- et est à discuter dès la première crise chez les patients :
 - de moins de 40 ans ;
 - ou ayant une uricémie élevée (> 480 $\mu\text{mol/l}$ soit 80 mg/l) ;
 - ou avec comorbidités telles que HTA, insuffisance cardiaque ou coronarienne, insuffisance rénale.

Grille d'évaluation

N°	Réponses	Points
1	D	10
	C	SMZ
2	B, C, E	10
3	B, C	10
	A, E	SMZ
4	D	5
5	D, E	10
6	D	10
7	A, B, D	5
8	C	10
9	B	5
10	D	10
	D	PMZ
11	A, B	10
	B	PMZ
	D	SMZ
12	B	5
	Total	100

Pour aller plus loin**Principaux items abordés :**

- item 93 : Radiculalgie et syndrome canalaire
- item 149 : Endocardite infectieuse
- item 153 : Infections ostéoarticulaires (IOA) de l'enfant et de l'adulte
- item 194 : Arthropathie microcristalline

Référence :

Recommandations de l'ESC 2009 : Guidelines on the prevention, diagnosis, and treatment of infective endocarditis. European Heart Journal 2009 ; 30 : 2369–413 (<http://eurheartj.oxfordjournals.org/content/ehj/30/19/2369.full.pdf>).

Recommandations pour la pratique clinique. Spondylodiscites primitives, et secondaires à un geste intradiscal, sans mise en place de matériel. SPILF, 2007 (http://www.infectiologie.com/UserFiles/File/medias/_documents/consensus/2007-Spondylodiscites-Court.pdf).

Recommandations EULAR 2014 pour la prise en charge de la goutte : Updated EULAR evidence-based recommendations for the management of gout. Richette P, et al, EULAR 2014, Paris, 11 au 14 juin 2014.

Fiche de synthèse : voir p. 122.

Cas clinique 18**Question 1**

Réponse : A, B, C.

Question 2

Réponse : A, B, C, D.

Question 3

Réponse : B, D, E.

Question 4

Réponse : A, B, C, E.

Commentaire : l'objectif du bilan radiologique est d'éliminer un diagnostic différentiel de pseudopolyarthrite rhizomélique, en recherchant notamment des signes d'arthrites (érosions, pincement diffus de l'interligne), de chondrocalcinose, de myélome.

Question 5

Réponse : A, B, D.

Question 6

Réponse : A, B, C, D.

Question 7

Réponse : C.

Commentaire : en cas de pseudopolyarthrite rhizomélique sans maladie de Horton, la posologie initiale de corticothérapie est d'environ 15 mg par jour par voie orale, en une prise le matin. La dose d'attaque est poursuivie en moyenne 4 à 6 semaines, puis la décroissance s'effectue très progressivement et uniquement en cas de normalisation du syndrome inflammatoire et en l'absence de signes cliniques d'évolutivité. La durée totale de traitement peut varier de 12 à 24 mois.

Question 8

Réponse : A, B, C, D.

Question 9

Réponse : B, C.

Question 10

Réponse : A, B, C, D, E.

Grille d'évaluation

N°	Réponses	Points
1	A, B, C	10
2	A, B, C, D	10
	D	PMZ
3	B, D, E	10
4	A, B, C, E	10
5	A, B, D	10
6	A, B, C, D	10
7	C	10
8	A, B, C, D	10
9	B, C	10
10	A, B, C, D, E	10
	Total	100

Pour aller plus loin**Principaux items abordés :**

item 124. Ostéopathies fragilisantes
item 191. Artérite à cellules géantes

Références :

Briot K, et al. Actualisation 2014 des recommandations sur la prévention et le traitement de l'ostéoporose cortico-induite. Sous l'égide de la section Os de la Société française de rhumatologie (SFR) et du Groupe de recherche et d'information sur les ostéoporoses (GRIO). Revue du Rhumatisme 2014 ; 81 : 385–94 (http://sfr.larhumatologie.fr/rc/rhumatologie/nws/News/2014/sfr-20141125-110835-478/src/nws_fullText/fr/REVRHU81-5_Osteoporosecortico-induite.pdf).

Fiche de synthèse : voir p. 117 et p. 125.

Cas clinique 19**Question 1**

Réponse : C.

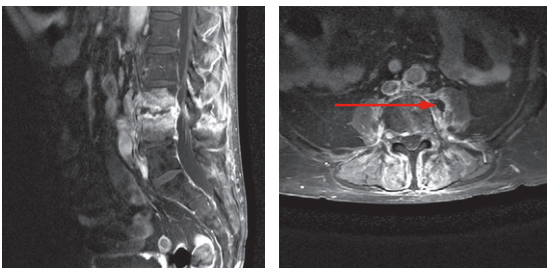
Question 2

Réponse : A.

Question 3

Réponse : B, C, D.

Commentaire : il s'agit de coupes en séquence T1 avec gadolinium et non T2. L'abcès du psoas gauche est indiqué par la flèche ci-dessous.

**Question 4**

Réponse : A.

Commentaire :

- la dose d'énoxaparine proposée est une dose curative ; il faut prescrire une dose préventive : énoxaparine 0,4 ml par jour par voie SC ;
- le repos au lit strict est un élément fondamental de la prise en charge initiale des spondylodiscites, l'objectif étant de limiter la survenue de complications neurologiques ; le délai d'immobilisation stricte et l'indication au port ou non d'un corset lors du lever dépendent de l'étage concerné, du degré de destruction radiologique ;

- en l'absence de sepsis sévère, ou choc septique, ou signes de gravité neurologique, l'antibiothérapie ne doit pas être débutée en urgence mais après avoir identifié le micro-organisme responsable dans la mesure du possible (hémocultures, ponction-biopsie discovertébrale) ;
- les indications chirurgicales d'une spondylodiscite sont rares :
 - à la phase aiguë : abcès intrarachidiens épiduraux symptomatiques :
 - syndrome radiculaire déficitaire à l'étage cervical ou dorsal ;
 - syndrome déficitaire sensitivomoteur quelle que soit la localisation ;
 - paralysie évoluant depuis moins de 72 heures, délai au-delà duquel les chances de récupération sont très faibles ;
 - après la phase aiguë :
 - échec du traitement antibiotique IV ;
 - signes neurologiques en rapport avec une extension endocanalaire de l'infection et/ou en rapport avec les déformations locales ;
 - déformation cyphotique importante ;
 - rarement en cas d'instabilité vertébrale.

Question 5

Réponse : D, E.

Question 6

Réponse : A.

Question 7

Réponse : B, D.

Question 8

Réponse : A, B, C.

Question 9

Réponse : A, B.

Question 10

Réponse : A, C, D.


Grille d'évaluation

N°	Réponses	Points
1	C	10
2	A	10
3	B, C, D	10
4	A	10
5	D, E	10
6	A	10
7	B, D	10
8	A, B, C	10
	A	PMZ
9	A, B	10
10	A, C, D	10
	Total	100

Pour aller plus loin**Principal item abordé :**

item 153 : Infections ostéoarticulaires (IOA) de l'enfant et de l'adulte

Référence :

Recommandations pour la pratique clinique. Spondylodiscites primitives, et secondaires à un geste intradiscal, sans mise en place de matériel. SPILF, 2007 ( http://www.infectiologie.com/UserFiles/File/medias/_documents/consensus/2007-Spondylodiscites-Court.pdf).

Fiche de synthèse : voir p. 122 et p. 126.

Cas clinique 20**Question 1**

Réponse : A, B, C.

Commentaire : l'hyperfixation locale est l'élément caractéristique mais n'est pas spécifique. Elle est présente au temps précoce (vasculaire), intermédiaire (tissulaire) et tardif (osseux). Elle précède les signes radiologiques. Dans certains cas, la scintigraphie est normale ou peut montrer une hypofixation.

Question 2

Réponse : A, D.

Commentaire : les radiographies peuvent être normales. L'interligne articulaire est toujours respecté. Elles montrent classiquement une déminéralisation modérée puis hétérogène et mouchetée. Elles montrent classiquement une hypertransparence osseuse hétérogène locale puis régionale, survenant parfois plusieurs semaines après le début des symptômes.

Question 3

Réponse : A, B, D.

Commentaire : le traitement est symptomatique, avec un traitement antalgique adapté à l'EVA et avec une prise en charge ciblée sur les douleurs neuropathiques si celles-ci sont présentes. Une prise en charge rééducative avec une kinésithérapie douce dès que le diagnostic est posé et quelle que soit la phase d'évolution de l'algodystrophie, est un élément essentiel de la prise en charge (physiothérapie antalgique, lutte contre l'œdème, entretien des amplitudes articulaires, prévention des rétractions). L'immobilisation articulaire stricte doit être proscrite.

Question 4

Réponse : A, B, E.

Commentaire : le signe du rabot recherche une douleur provoquée par le frottement de la rotule contre la trochlée et se voit dans les syndromes fémoropatellaires ; le *squeeze test* recherche une douleur lors de la compression latérale des métatarsophalangiennes et est positif en présence de synovites, évocatrices de

polyarthrite rhumatoïde débutante notamment.

Question 5

Réponse : A.

Question 6

Réponse : A, B, C, D, E.

Question 7

Réponse : C.

Question 8

Réponse : C.

Question 9

Réponse : A, C, D.

Question 10

Réponse : B.

Question 11

Réponse : A, B, C, D.

Question 12

Réponse : C, D, E.

Question 13

Réponse : A, C, E.

Grille d'évaluation

N°	Réponses	Points
1	A, B, C	7
2	A, D	7
	B, C	SMZ
3	A, B, D	7
	C	SMZ
4	A, B, E	7
	A	PMZ
5	A	7
6	A, B, C, D, E	7
7	C	7
8	C	7
9	A, C, D	7
10	B	10
11	A, B, C, D	10
12	C, D, E	10
	C	PMZ
	B	SMZ
13	A, C, E	7
	Total	100

Pour aller plus loin**Principaux items abordés :**

item 194 : Arthropathie microcristalline
 item 195 : Syndrome douloureux régional complexe (ex-algodystrophie)
 item 196 : Douleur et épanchement articulaire.
 Arthrite d'évolution récente

Référence :

Recommandations EULAR 2014 pour la prise en charge de la goutte : Updated EULAR evidence-based recommendations for the management of gout. Richette P, et al, EULAR 2014, Paris, 11 au 14 juin 2014.

Fiche de synthèse : voir p. 126.

Question 8

Réponse : B, E.

Commentaire : éviter les AINS au long cours et encourager une activité physique adaptée. La prise en charge en kinésithérapie repose notamment sur un travail en délordose du rachis lombaire (pour augmenter le diamètre du canal rachidien).

Question 9

Réponse : C.

Question 10

Réponse : A, B.

Question 11

Réponse : C.

Question 12

Réponse : B.

Cas clinique 21**Question 1**

Réponse : D.

Question 2

Réponse : D.

Question 3

Réponse : A, D.

Question 4

Réponse : B, C.

Question 5

Réponse : A, C.

Question 6

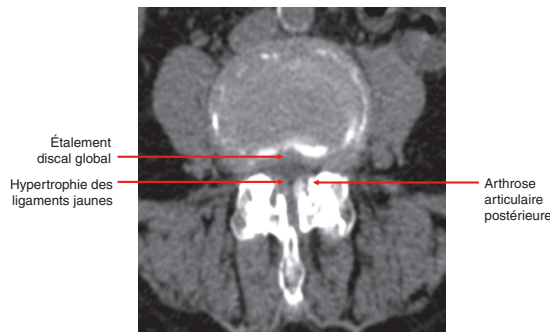Réponse : B, D.

Commentaire : TDM du rachis lombaire sans injection, coupe transversale. Canal lombaire rétréci d'origine plurifactorielle (étalement discal global venant rétrécir le diamètre du canal, hypertrophie des ligaments jaunes, hypertrophie des massifs articulaires postérieurs).

Question 7

Réponse : D.

Commentaire : test infiltratif anesthésique de hanche droite (infiltration sous scopie de hanche droite avec un produit anesthésique). Une amélioration de la symptomatologie douloureuse lors de la marche au niveau de la face antérieure de cuisse droite quelques minutes après le geste plaide en faveur de la responsabilité de la hanche droite dans la symptomatologie douloureuse.

**Grille d'évaluation**

N°	Réponses	Points
1	D	10
2	D	10
3	A, D	10
4	B, C	10
5	A, C	5
6	B, D	5
7	D	5
8	B, E	10
9	C	10
10	A, B	5
11	C	10
12	B	10
	Total	100

Pour aller plus loin

Principaux items abordés :

- item 125 : Arthrose
- item 92 : Rachialgies
- item 93 : Radiculalgie et syndrome canalaire

Fiche de synthèse : voir p. 127.

Cas clinique 22

Question 1

Réponse : A, C, E.

Question 2

Réponse : A, B, D, E.

Question 3

Réponse : B, E.

Question 4

Réponse : A, B, C, D, E.

Question 5

Réponse : A, B, C, D.

Question 6

Réponse : D.

Commentaire : mise en décharge stricte du membre inférieur droit devant cette lésion lytique à haut risque de fracture.

Question 7

Réponse : A.

Question 8

Réponse : B, C.

Question 9

Réponse : A, B.

Commentaire : certaines métastases osseuses ne sont pas hypermétaboliques au TEP-scanner.

Question 10

Réponse : A.

Question 11

Réponse : B, C, D.

Question 12

Réponse : A, B, C.

Grille d'évaluation

N°	Réponses	Points
1	A, C, E	10
2	A, B, D, E	5
3	B, E	5
4	A, B, C, D, E	10

5	A, B, C, D	10
6	D	10
7	A	10
8	B, C	10
9	A, B	5
10	A	5
11	B, C, D	10
12	A, B, C	10
	B	PMZ
	Total	100

Pour aller plus loin

Principal item abordé :

item 304 : Tumeurs des os primitives et secondaires

Fiche de synthèse : voir p. 119, p. 120.

Cas clinique 23

Question 1

Réponse : C.

Commentaire : toute gonalgie peut en effet être une douleur projetée d'origine coxofémorale.

Question 2

Réponse : C.

Commentaire : syndrome fémoropatellaire : douleur de la face antérieure de genou, survenant principalement lors des activités plaquant la patella sur les trochlées (descente des escaliers, station assise...). L'examen clinique doit rechercher des signes de souffrance dans le compartiment fémoropatellaire :

- douleur au toucher rotulien ou lors de la pression de la rotule sur un genou fléchi ;
- douleur lors du frottement de la patella sur la trochlée (manœuvre du rabot) ;
- douleur lorsque l'examineur s'oppose à l'ascension de la patella lors de la contraction du quadriceps (manœuvre de Zohlen) ;
- douleur lors de l'extension contrariée de la jambe.

Question 3

Réponse : A, B.

Commentaire :

- radiographies de genoux droit et gauche de face « en schuss », de profil en charge et incidence fémoropatellaire ;
- pincement de l'interligne articulaire ;

- ostéocondensation sous-chondrale ;
- ostéophytose ;
- ces signes prédominent sur le compartiment fémorotibial médial à gauche et fémoropatellaire à droite ;
- *donc* : gonarthrose tricompartmentale bilatérale, prédominant dans le compartiment fémorotibial médial à gauche et fémoropatellaire à droite.

Le bilan radiographique en cas de suspicion de gonarthrose doit comporter des radiographies de genou droit et gauche, de face et profil en charge, « en schuss », avec incidences fémoropatellaires. Le cliché « en schuss » permet de dégager le compartiment postérieur, siège fréquent d'une gonarthrose débutante. Les signes radiographiques en cas d'arthrose sont un pincement localisé de l'interligne articulaire, une ostéocondensation sous-chondrale, des géodes d'hyperpression, une ostéophytose marginale.

Question 4

Réponse : A.

Commentaire : le morphotype en genu varum augmente les contraintes mécaniques sur le compartiment fémorotibial médial.

Question 5

Réponse : C, D.

Question 6

Réponse : A, B.

Commentaire : en cas de gonarthrose, deux types d'infiltrations intra-articulaires sont envisageables :

- infiltration à base de dérivés cortisonés, réservées aux poussées congestives avec épanchement intra-articulaire ;
- infiltrations d'acide hyaluronique (viscosupplémentation), à proposer en dehors des poussées congestives.

Question 7

Réponse : A, C, D, E.

Question 8

Réponse : A, B.

Question 9

Réponse : B.

Commentaire : il est nécessaire d'écarter les diagnostics différentiels. Le bilan complémentaire minimal comporte :

- la recherche d'un syndrome inflammatoire : NFS-plaquettes, VS, CRP ;
- des radiographies de pieds droit et gauche de face et profil : normales à la phase précoce, leur intérêt principal est d'écarter les diagnostics différentiels, parfois de rechercher un facteur favorisant d'algodystrophie (fracture, par exemple).

Question 10

Réponse : B, C, D.

Grille d'évaluation

N°	Réponses	Points
1	C	10
2	C	10
3	A, B	10
4	A	10
5	C, D	10
6	A, B	10
7	A, C, D, E	10
8	A, B	10
9	B	10
10	B, C, D	10
	Total	100

Pour aller plus loin

Principaux items abordés :

item 125 : Arthrose

item 132 : Thérapeutiques antalgiques

item 195 : Syndrome douloureux régional complexe (ex-algodystrophie)

Fiche de synthèse : voir p. 128 et p. 129.

Cas clinique 24

Question 1

Réponse : C.

Commentaire :

- aspect clinique caractéristique avec nodosités d'Heberden (IPD) et de Bouchard (IPP) ;
- tableau d'installation progressive ;
- atteinte prédominant aux IPD ;
- déformations latérales et en flexion.

Question 2

Réponse : A, B, C.

Question 3

Réponse : A, B, D, E.

Question 4

Réponse : E.

Commentaire : les radiographies sont normales en cas de pseudopolyarthrite rhizomélique.

Question 5

Réponse : A.

Question 6

Réponse : A, B, C.

Question 7

Réponse : B, C.

Question 8

Réponse : C.

Question 9

Réponse : A.

Question 10

Réponse : C, D, E.

Grille d'évaluation

N°	Réponses	Points
1	C	10
2	A, B, C	10
3	A, B, D, E	10
4	E	10
5	A	10
6	A, B, C	10
7	B, C	10
8	C	10
9	A	10
10	C, D, E	10
	Total	100

Pour aller plus loin

Principaux items abordés :

item 125 : Arthrose

item 191 : Artérite à cellules géantes

item 326 : Prescription et surveillance des classes de médicaments les plus courantes chez l'adulte et chez l'enfant

Fiche de synthèse : voir p. 125.

Cas clinique 25

Question 1

Réponse : A, B, C, D.

Question 2

Réponse : A, B, C.

Commentaire : devant toute fracture vertébrale, la question est de savoir s'il s'agit d'une fracture bénigne (ostéoporotique) ou maligne (métastase osseuse, hémopathie dont le myélome notamment). Plusieurs éléments permettent d'orienter le diagnostic :

- l'examen clinique : une douleur inflammatoire, d'apparition progressive, d'intensité croissante, associée à une altération de l'état général, chez un patient âgé, aux antécédents néoplasiques, etc. orientent vers la malignité ;
- la sémiologie radiologique : critères de bénignité et malignité d'une fracture vertébrale ;
- le bilan biologique : un syndrome inflammatoire

(NFS, VS, CRP), une gammopathie monoclonale ou une hypogammaglobulinémie (EPS et immunofixation) ou encore une hypercalcémie orientent vers la malignité ; les paramètres cités font donc systématiquement partie du bilan biologique à réaliser devant une fracture vertébrale sans contexte traumatique.

Question 3

Réponse : A, B.

Commentaire :

- fracture cunéiforme de L1 ;
- absence de critères radiographiques évocateurs de malignité.

Question 4

Réponse : A.

Commentaire : immunofixation urinaire (protéinurie de Bence-Jones) pour ne pas méconnaître un myélome multiple à chaînes légères.

Question 5

Réponse : A, C.

Question 6

Réponse : C.

Commentaire : la calciurie des 24 heures est augmentée dans les deux cas.

Question 7

Réponse : D.

Commentaire : il met en évidence une infiltration plasmocytaire de plus de 10 % des éléments nucléés ; ces plasmocytes sont souvent dystrophiques mais cet élément n'est pas indispensable au diagnostic.

Question 8

Réponse : B.

Commentaire : remise en état buccodentaire avant de débuter le traitement :

- dépistage des foyers infectieux par imagerie de type panoramique dentaire ou denta-scanner ;
- consultation avec soins dentaires nécessaires ;
- suivi régulier tout au long du traitement par bisphosphonates ;
- éducation sur l'hygiène buccodentaire.

Question 9

Réponse : D.

Commentaire :

- IRM de hanche droite coupes frontales, séquences T1 (image de gauche) et T2 STIR (image de droite) :
 - présence d'un liseré continu en hyposignal T1 et à double contour en hyposignal doublé d'un hypersignal T2 ;
 - situé à l'interface entre une zone d'os nécrosé (de signal variable, souvent grasseux) et un os sain ;
 - ce n'est pas le cas ici, mais on peut également parfois retrouver un œdème osseux ou un épanchement intra-articulaire ;
- de manière générale, les trois diagnostics à évoquer devant une douleur aiguë et mécanique de hanche avec radiographies normales sont :
 - algodystrophie ;
 - ostéonécrose aseptique de la tête fémorale ;
 - fracture par insuffisance osseuse.

Question 10

Réponse : C.

Question 11

Réponse : A, B.

Commentaire : attention, les AINS sont strictement contre-indiqués en cas de myélome.

Grille d'évaluation

N°	Réponses	Points
1	A, B, C, D	10
2	A, B, C	10
	A, B	PMZ
3	A, B	10
4	A	10
5	A, C	10
6	C	10
7	D	10
8	B	5
9	D	10
10	C	10
11	A, B	5
	Total	100

*Pour aller plus loin***Principaux items abordés :**

item 266 : Hypercalcémie

item 317 : Myélome multiple des os

Fiche de synthèse : voir p. 114 et p. 130.**Cas clinique 26****Question 1**

Réponse : A.

Question 2

Réponse : A, D.

Commentaire :

- reproduction des paresthésies dans le territoire du nerf médian lors de la percussion de la face antérieure du poignet (signe de Tinel) ou lors de la flexion prolongée du poignet (signe de Phalen) ;
- il faut également examiner la face antérieure du poignet droit à visée étiologique (ténosynovite...).

Question 3

Réponse : C, D, E.

Commentaire : déficit moteur :

- de l'opposition du pouce lors des pinces pollicidigitales (muscle opposant du pouce) ;
- et d'abduction du pouce (court abducteur du pouce).

Question 4

Réponse : A, C, D.

Commentaire : la baisse des amplitudes est un signe de gravité.

Question 5

Réponse : B, D.

Question 6

Réponse : A.

Question 7

Réponse : A, B, C, D, E.

Question 8

Réponse : B, C.

Commentaire : l'objectif principal est d'éliminer les diagnostics différentiels. L'algodystrophie survient ici en contexte postopératoire, il n'y a donc pas lieu d'effectuer des examens complémentaires à visée étiologique. En l'absence d'orientation étiologique, il faut réaliser minimalement une radiographie thoracique (rechercher une pathologie intrathoracique notamment tumorale).

Question 9

Réponse : B, C, D.

Commentaire : kinésithérapie douce à débiter le plus précocement possible pour lutter contre l'enraidissement et les troubles trophiques (++) :

- physiothérapie antalgique, bains écossais ;
- lutte contre l'œdème ;
- entretien des amplitudes articulaires, lutte contre les rétractions.

Grille d'évaluation

N°	Réponses	Points
1	A	10
2	A, D	10
3	C, D, E	15
4	A, C, D	10
5	B, D	10
6	A	10
7	A, B, C, D, E	10
8	B, C	15
	B, C	PMZ
	A	SMZ
9	B, C, D	10
	A	SMZ
	Total	100

*Pour aller plus loin***Principaux items abordés :**

item 93 : Radiculalgie et syndrome canalaire

item 178 : Environnement professionnel et santé au travail

item 195 : Syndrome douloureux régional complexe (ex-algodystrophie)

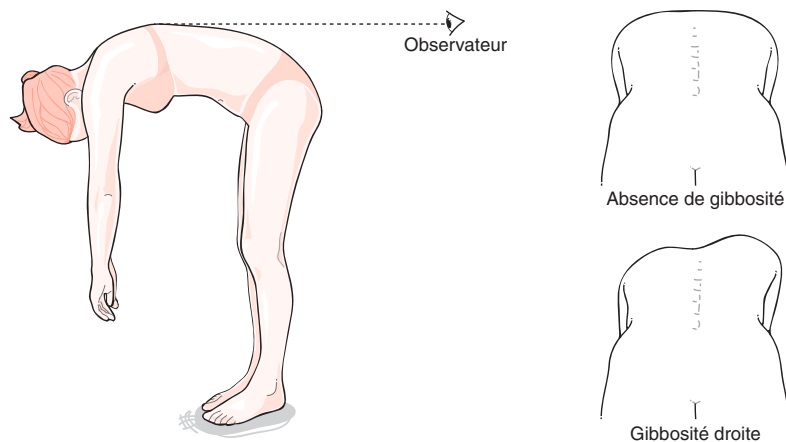
Fiche de synthèse : voir p. 128, p. 129 et p. 131.

Cas clinique 27

Question 1

Réponse : B, C, D.

Commentaire : l'examen au fil à plomb évalue le retentissement de la scoliose sur l'équilibre du rachis. Le patient est debout, l'examineur se tient derrière lui et positionne un fil à plomb à hauteur de l'épineuse C7. De face, le fil à plomb se projette au niveau du pli interfessier ; si ce n'est pas le cas, il existe un déséquilibre frontal. De profil, on peut mesurer les flèches de cyphose et lordose. Une anomalie objective par le fil à plomb témoigne d'un déséquilibre rachidien qui peut être la conséquence de plusieurs pathologies autres qu'une scoliose.



Question 2

Réponse : A.

Question 3

Réponse : B, E.

Commentaire : une gibbosité est un signe clinique témoignant d'une déformation rachidienne dans les trois plans de l'espace, affirmant ainsi le diagnostic de scoliose. Ci-dessous un schéma explicatif de l'examen à la recherche d'une gibbosité issu des recommandations de l'HAS de février 2008 sur la scoliose structurale évolutive : au cours de la flexion du sujet en avant, jambes tendues et mains jointes, en regardant le dos de manière tangentielle, une asymétrie à type de gibbosité est recherchée.

Question 4

Réponse : B, D.

Question 5

Réponse : A, B.

Question 6

Réponse : B, C, D, E.

Question 7

Réponse : A, B, E.

Question 8

Réponse : B, C, D.

Commentaire : le port d'un corset n'est pas recommandé de manière systématique. L'HAS précise « qu'habituellement il concerne les scolioses d'au moins 20° dont l'évolutivité est documentée, ou les scolioses de plus de 30° sans preuve évolutive. Ces indications sont modulées en fonction de la topographie de la scoliose, de l'importance de son angulation, de son caractère réductible, de l'âge, du stade de maturation osseuse ».

Question 9

Réponse : B.

Commentaire : il faut favoriser la pratique d'activités physiques et sportives (même en cas de port d'un corset). La dispense de sport est rarement justifiée.

Question 10

Réponse : B, C, D.

Commentaire : la kinésithérapie n'empêche pas l'aggravation d'une scoliose ; elle doit être envisagée en complément d'une surveillance ou d'un traitement orthopédique ou chirurgical.

Grille d'évaluation

N°	Réponses	Points
1	B, C, D	10
	B, C	PMZ
2	A	10
3	B, E	10
4	B, D	10
	B	PMZ
5	A, B	10
6	B, C, D, E	10
7	A, B, E	10
8	B, C, D	10
9	B	10
10	B, C, D	10
	Total	100

Pour aller plus loin**Principal item abordé :**

item 44 : Suivi d'un nourrisson, d'un enfant et d'un adolescent normal. Dépistage des anomalies orthopédiques, des troubles visuels et auditifs. Examens de santé obligatoires. Médecine scolaire. Mortalité et morbidité infantiles

Référence :

Guide ALD n° 26 – Scoliose structurale évolutive (dont l'angle est égal ou supérieur à 25°) jusqu'à maturation rachidienne. HAS, février 2008 (http://www.has-sante.fr/portail/plugins/ModuleXitiKLEE/types/FileDocument/doXiti.jsp?id=c_646712).

Fiche de synthèse : voir p. 132.

Cas clinique 28**Question 1**

Réponse : A, B, C.

Question 2

Réponse : B, C, E.

Commentaire :

- une IRM du rachis est plus pertinente qu'une TDM du rachis pour éliminer une spondylodiscite ;
- un scanner abdominopelvien recherchera une compression crurale extra-rachidienne ; l'injection de produit de contraste évalue le caractère actif ou non du saignement en cas d'hématome du psoas ;
- une échographie de hanche recherchera un épanchement de hanche en faveur d'une arthrite.

Question 3

Réponse : A, B.

Question 4

Réponse : B, C.

Question 5

Réponse : A, B, C.

Question 6

Réponse : A, C.

Question 7

Réponse : A, B, C, D.

Question 8

Réponse : A, B, C, D.

Question 9

Réponse : A, D.

Commentaire : les deux molécules ayant l'AMM en France sont deux inhibiteurs de la xanthine oxydase (ils inhibent la dégradation des purines en acide urique) :

- allopurinol (Zyloric®) ;
- febuxostat (Adenuric®).

Question 10

Réponse : B, C.

Commentaire : surveillance étroite de l'INR car risque de surdosage par interactions médicamenteuses :

- avec la colchicine, qui doit être prescrite de manière systématique à l'instauration du traitement hypouricémiant pour prévenir les crises ;
- avec l'allopurinol, si vous utilisez cette molécule.

Question 11

Réponse : A, B.

Grille d'évaluation

N°	Réponses	Points
1	A, B, C	10
	B	PMZ
2	B, C, E	10
	C	PMZ
3	A, B	10
4	B, C	10
5	A, B, C	10
6	A, C	10
	C	PMZ
	B	SMZ
7	A, B, C, D	10
	A, C	PMZ
8	A, B, C, D	10
9	A, D	5
	B	SMZ
10	B, C	10
11	A, B	5
	A, B	PMZ
	Total	100

Pour aller plus loin**Principaux items abordés :**

item 93 : Radiculalgie et syndrome canalaire

item 194 : Arthropathie microcristalline

item 326 : Prescription et surveillance des classes de médicaments les plus courantes chez l'adulte et chez l'enfant

Références :

Recommandations EULAR 2014 pour la prise en charge de la goutte : Updated EULAR evidence-based recommendations for the management of gout. Richette P, et al, EULAR 2014, Paris, 11 au 14 juin 2014.

Fiche de synthèse : voir p. 119 et p. 126.

Cas clinique 29

Question 1

Réponse : A, C.

Commentaire : indications à une première DMO.

Question 2

Réponse : B.

Commentaire : deux tiers des fractures vertébrales seraient méconnues, en raison de leur caractère parfois peu ou pas symptomatique — douleurs banalisées mises sur le compte d'une pathologie discovertébrale commune ne menant pas à la réalisation de radiographies. Elles constituent pourtant l'un des facteurs de risque essentiel de survenue d'autres fractures. Elles sont à rechercher par des radiographies du rachis thoracolombaire dans les situations suivantes :

- dorsalgies chez la femme ménopausée ;
- perte de taille ≥ 4 cm par rapport à la taille à l'âge de 20 ans ;
- perte de taille au cours de suivi ≥ 2 cm ;
- antécédent de fracture vertébrale et maladies chroniques avec risque important de fracture vertébrale.

Question 3

Réponse : A.

Question 4

Réponse : A, B, C, D, E.

Question 5

Réponse : A.

Question 6

Réponse : A, D, E.

Question 7

Réponse : A, C, D.

Question 8

Réponse : A, B.

Question 9

Réponse : E.

Question 10

Réponse : A, B, E.

Question 11

Réponse : C.

Question 12

Réponse : A, B, C.

Commentaire : en cas d'ostéoporose post-ménopausique, un traitement par bisphosphonate *per os* peut être interrompu après 5 ans (3 ans si acide zolédro-nique IV) si :

- pas de fracture sous traitement ;
- pas de nouveau facteur de risque ;
- pas de diminution significative de la DMO ;
- en cas de fracture ostéoporotique sévère, un *T-score* fémoral en fin de traitement $< -2,5$ DS.

Grille d'évaluation

N°	Réponses	Points
1	A, C	10
2	B	5
3	A	10
4	A, B, C, D, E	10
5	A	10
6	A, D, E	10
7	A, C, D	10
8	A, B	10
9	E	10
10	A, B, E	10
11	C	10
12	A, B, C	5
	Total	100

Pour aller plus loin

Principaux items abordés :

item 124 : Ostéopathies fragilisantes

item 357 : Lésions péri-articulaires et ligamentaires du genou, de la cheville et de l'épaule

Références :

Actualisation des recommandations françaises du traitement médicamenteux de l'ostéoporose post-ménopausique. Sous l'égide du GRIO et de la section Os de la SFR, mai 2012 (<http://www.grio.org/documents/rcd-9-1352803804.pdf>).

Fiche de synthèse : voir p. 109.

Cas clinique 30

Question 1

Réponse : D.

Commentaire : en l'absence de signes évocateurs de lombalgie d'origine secondaire, il n'y a pas d'indication à réaliser un bilan morphologique avant la 6^e semaine d'évolution.

Question 2

Réponse : A.

Question 3

Réponse : B, C, E.

Question 4

Réponse : A, C, D.

Question 5

Réponse : C.

Question 6

Réponse : D.

Question 7

Réponse : A, C, D.

Question 8

Réponse : B.

Question 9

Réponse : A, B, D.

Question 10

Réponse : A, B, C, D.

Question 11

Réponse : A.

Question 12

Réponse : A, B, C.

Question 13

Réponse : B, D, E.

Question 14

Réponse : B.

Grille d'évaluation

N°	Réponses	Points
1	D	7
2	A	9
	A	PMZ
3	B, C, E	7
4	A, C, D	7
5	C	7
6	D	7
7	A, C, D	7
8	B	7
9	A, B, D	7
10	A, B, C, D	7
11	A	7
	B, C, D, E	SMZ
12	A, B, C	7
13	B, D, E	7
	A	SMZ
14	B	7
	Total	100

Pour aller plus loin**Principal item abordé :**

item 92 : Rachialgies

Référence :

Diagnostic, prise en charge et suivi des malades atteints de lombalgie chronique. ANAES, décembre 2000 (<http://www.has-sante.fr/portail/upload/docs/application/pdf/lombaldec2000.pdf>).

Fiche de synthèse : voir p. 133.**Cas clinique 31****Question 1**

Réponse : B, D.

Commentaire :

- hypercalcémie : calcémie corrigée à 2,76 mmol/l [Calcémie corrigée = Calcémie mesurée + 0,02 × (40 – Albuminémie), avec calcémies en mmol/l, albuminémie en g/l ; calcémie normale comprise entre 2,2 et 2,6 mmol/l] ;
- les signes ECG de l'hypercalcémie sont :
 - troubles du rythme : tachycardie, extrasystoles ventriculaires, fibrillation ventriculaire ;
 - troubles de la conduction : bloc auriculo-ventriculaire ;
 - raccourcissement du QT et du ST ;
- les ondes U sont visualisées en cas d'hypokaliémie.

Question 2

Réponse : A, B, E.

Question 3

Réponse : A, D, E.

Question 4

Réponse : A, C.

Question 5

Réponse : A, B.

Question 6

Réponse : C.

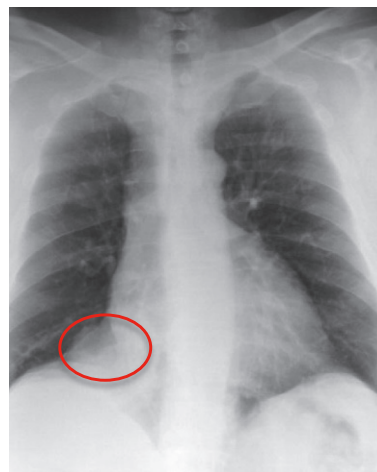
Question 7

Réponse : A, B, C, D.

Commentaire : les métastases lytiques pures peuvent parfois se manifester par une hypofixation (diminution de l'activité ostéoblastique, et activité ostéoclastique accrue). La scintigraphie osseuse peut être normale en présence de certaines lésions tumorales, myélomateuses notamment.

Question 8

Réponse : C.

**Question 9**

Réponse : B, C.

Commentaire :

- dans sa forme clinique complète, l'ostéoarthritis hypertrophiant pneumique associe un hipocratisme des doigts et orteils, un œdème douloureux des extrémités souvent limité aux doigts mais pouvant s'étendre aux avant-bras ou jusqu'à mi-jambes ; des troubles vasomoteurs peuvent être observés au niveau des extrémités, ainsi que des polyarthralgies ou polyarthrites subaiguës ou chroniques des doigts, poignets, chevilles, genoux ;
- dans 90 % des cas elle est secondaire à une néoplasie intrathoracique ;
- les radiographies montrent des appositions périostées des phalanges, métacarpes, métatarses, pouvant s'étendre à la partie diaphysaire distale des os longs, qui sont le siège d'un important renforcement de fixation en scintigraphie osseuse.

Question 10

Réponse : A.

Grille d'évaluation

N°	Réponses	Points
1	B, D	10
2	A, B, E	10
3	A, D, E	10
	A	PMZ
4	A, C	10
	C	PMZ
5	A, B	10
6	C	10
7	A, B, C, D	10
8	C	10
9	B, C	10
10	A	10
	Total	100

Pour aller plus loin

Principaux items abordés :

item 266 : Hypercalcémie

item 306 : Tumeurs du poumon, primitives et secondaires

Références :

Guide du parcours de soins. Cancers bronchopulmonaires. HAS, 2013 (http://www.has-sante.fr/portail/upload/docs/application/pdf/2013-10/guide_k_bronchopulmonaires_finalweb__091013.pdf).

Fiche de synthèse : voir p. 118.

Cas clinique 32

Question 1

Réponse : C.

Question 2

Réponse : B.

Question 3

Réponse : C, D.

Question 4

Réponse : C.

Question 5

Réponse : B, D.

Question 6

Réponse : A, B, D.

Question 7

Réponse : A, B, D, E.

Commentaire : la CRP peut être élevée en cas de crise de goutte et de poussée de rhumatisme psoriasique et n'apportera donc pas de réelle aide au diagnostic.

Question 8

Réponse : A, B, C, D, E.

Commentaire : l'objectif de ce bilan est :

- de rechercher des signes évocateurs de spondyloarthrite/rhumatisme psoriasique : sacro-iliite, syndesmophytes rachidiens, spondylite antérieure de Romanus, enthésites calcanéennes, arthrites ;
- de rechercher des tophus intraosseux ou signes d'arthropathie uratique ;
- d'éliminer les diagnostics différentiels.

Question 9

Réponse : B.

Commentaire : cf. Fiche de synthèse « Critères de classification ASAS 2009 pour les spondyloarthrites périphériques ».

Question 10

Réponse : B.

Question 11

Réponse : C.

Question 12

Réponse : A.

Question 13

Réponse : A, B, C.

Commentaire : BASFI et BASDAI sont utiles pour les spondyloarthrites axiales.

Grille d'évaluation

N°	Réponses	Points
1	C	7
2	B	7
3	C, D	8
4	C	7
5	B, D	8

N°	Réponses	Points
6	A, B, D	8
7	A, B, D, E	7
8	A, B, C, D, E	7
9	B	7
10	B	7
11	C	7
12	A	7
13	A, B, C	7
	Total	100

Pour aller plus loin

Principaux items abordés :

item 193 : Spondylarthrite inflammatoire
 item 194 : Arthropathie microcristalline
 item 196 : Douleur et épanchement articulaire.
 Arthrite d'évolution récente

Références :

Recommandations EULAR 2014 pour la prise en charge de la goutte : Updated EULAR evidence-based recommendations for the management of gout. Richette P, et al, EULAR 2014, Paris, 11 au 14 juin 2014.

Wendling D, et al. Recommandations de la Société française de rhumatologie (SFR) pour la prise en charge en pratique courante des malades atteints de spondyloarthrite. Revue du Rhumatisme 2014 ; 81 : 6–15 (http://sfr.larhumatologie.fr/rc/rhumatologie/nws/News/2014/sfr-20140116-140129-112/src/nws_fullText/fr/SA%20recos%20SFR%20Rev%20Rhum.pdf).

Fiche de synthèse : voir p. 123 et p. 126.

Cas clinique 33

Question 1

Réponse : D.

Commentaire : l'examen clinique oriente vers une pathologie de hanche droite, compatible avec une coxarthrose ou une ostéonécrose de tête fémorale, la coxarthrose étant plus probable chez cette patiente sans facteur de risque évident d'ostéonécrose et par argument de fréquence.

Question 2

Réponse : C.

Commentaire : l'apparition brutale d'une vive douleur crurale sans syndrome rachidien, avec psoïtis, chez une patiente sous traitement anticoagulant vraisemblablement en cours d'équilibration doit faire évoquer

un hématome du psoas. Le psoïtis est une contraction réflexe du muscle psoas en réponse à son inflammation ; une appendicite rétrocaecale peut également en être à l'origine mais le tableau clinique n'est pas très évocateur ici.

Question 3

Réponse : C.

Commentaire : attention à ne pas méconnaître une compression extra-rachidienne du nerf crural, notamment chez ce patient sans syndrome rachidien, sans signe de conflit discoradiculaire (signe de Léri négatif), en contexte d'altération de l'état général et d'antécédent de néoplasie prostatique. Il pourrait ici s'agir d'une cruralgie par compression crurale par une récurrence pelvienne de néoplasie de prostate.

Question 4

Réponse : C.

Commentaire : il existe souvent un facteur favorisant aux tendinopathies du moyen fessier — ici, la boiterie occasionnée par l'entorse de cheville.

Question 5

Réponse : A, B, C, D, E.

Question 6

Réponse : D.

Question 7

Réponse : B, C, D.

Question 8

Réponse : A, B, C.

Question 9

Réponse : B, C, D, E.

Question 10

Réponse : B.

Grille d'évaluation

N°	Réponses	Points
1	D	10
2	C	10
3	C	10
4	C	10
5	A, B, C, D, E	10
	B, C, D, E	PMZ
6	D	10
7	B, C, D	10
8	A, B, C	10
	B	PMZ
9	B, C, D, E	10
	B, C, D	PMZ
10	B	10
	Total	100

Pour aller plus loin**Principaux items abordés :**

item 125 : Arthrose

item 93 : Radiculalgie et syndrome canalaire

Référence :

Prise en charge diagnostique et thérapeutique des lombalgies et lombosciatiques communes de moins de 3 mois d'évolution. ANAES, février 2000 (<http://www.has-sante.fr/portail/upload/docs/application/pdf/lombal.pdf>).

Fiche de synthèse : voir p. 108, p. 109, p. 111 et p. 119.

Cas clinique 34**Question 1**

Réponse : A, C, D, E.

Question 2

Réponse : B.

Question 3

Réponse : A.

Question 4

Réponse : B.

Question 5

Réponse : A.

Question 6

Réponse : A, B, C, D.

Question 7

Réponse : A, B, D.

Question 8

Réponse : A, B, C.

Question 9

Réponse : B, C.

Question 10

Réponse : C.

Grille d'évaluation

N°	Réponses	Points
1	A, C, D, E	10
2	B	10
3	A	10
4	B	10
5	A	10

6	A, B, C, D	10
7	A, B, D	10
	E	SMZ
8	A, B, C	10
9	B, C	10
10	C	10
	Total	100

Pour aller plus loin**Principaux items abordés :**

item 153 : Infections ostéoarticulaires (IOA) de l'enfant et de l'adulte

item 196 : Douleur et épanchement articulaire. Arthrite d'évolution récente

Fiche de synthèse : voir p. 134.

Cas clinique 35**Question 1**

Réponse : D.

Question 2

Réponse : B.

Question 3

Réponse : A, B, C.

Question 4

Réponse : D, E.

Commentaire : le DAS 28 (*Disease Activity Score*) est un outil validé permettant d'évaluer l'activité d'une polyarthrite rhumatoïde (PR). C'est un score composite calculé à partir de quatre paramètres (trois cliniques et un biologique) : nombre d'articulations douloureuses à la pression et nombre d'articulations gonflées parmi 28 articulations définies, EVA globale patient, VS ou CRP :

- DAS 28 inférieur ou égal à 2,6 : PR en rémission ;
- DAS 28 entre 2,6 et 3,2 : PR faiblement active ;
- DAS 28 entre 3,2 et 5,1 : PR modérément active ;
- DAS 28 supérieur à 5,1 : PR très active.

Question 5

Réponse : A, B, C, E.

Question 6

Réponse : A, D.

Question 7

Réponse : B.

Question 8

Réponse : A, B, C, D.

Commentaire : l'ergothérapie utilise comme technique de rééducation « l'activité » (du grec *ergon*, « activité »). Elle est fondée sur le travail d'exercices ressemblant aux activités de la vie quotidienne ou à des activités ludiques. Cette thérapie a pour but de maintenir, récupérer ou acquérir une meilleure autonomie dans les gestes de la vie quotidienne. Elle s'effectue sur prescription médicale le plus souvent en centre de rééducation. En cas de polyarthrite rhumatoïde, on peut proposer :

- une éducation gestuelle : en cas de polyarthrite rhumatoïde, elle est principalement fondée sur un travail de la préhension. La plupart des mouvements de préhension ont tendance à aggraver les déformations au niveau des mains, en particulier le « coup de vent ulnaire » et le pouce en « Z ». Il faut apprendre au patient à modifier ses prises afin de protéger ses articulations, pour prévenir ou retarder les déformations (porter une assiette à deux mains, et non une seule, par exemple) ;
- des aides techniques et/ou des adaptations :
 - les adaptations sont de simples astuces pour faciliter les activités de la vie quotidienne (par exemple, remplacer les lacets de chaussures par des velcros) ;
 - les aides techniques sont des ustensiles élaborés pour compenser certains handicaps (enfile-chaussette, enfile-boutons, couverts de cuisine, etc.) ;
 - l'ergothérapeute peut également adapter et aménager le domicile des patients (installation de barres de douches, choix des poignées de porte, des robinets, etc.) ;
- la confection d'orthèses de repos ou de fonction sur mesure.

Question 9

Réponse : A, B, D, E.

Question 10

Réponse : A, C.

Question 11

Réponse : A, C, D.

Question 12

Réponse : A, C, D.

Commentaire : il s'agit de la coloration par le rouge Congo et non la coloration de Ziehl-Neelsen.

Grille d'évaluation

N°	Réponses	Points
1	D	5
2	B	10
3	A, B, C	10
4	D, E	10
5	A, B, C, E	5
6	A, D	10
7	B	5
8	A, B, C, D	5
9	A, B, D, E	10
	B	PMZ
10	A, C	10
	A, C	PMZ
11	A, C, D	10
	A	PMZ
12	A, C, D	10
	Total	100

*Pour aller plus loin***Principaux items abordés :**

item 192 : Polyarthrite rhumatoïde
 item 198 : Biothérapies et thérapies ciblées
 item 217 : Amylose

Fiche de synthèse : voir p. 135 et p. 141.

Cas clinique 36**Question 1**

Réponse : C, D.

Question 2

Réponse : A, B, C, D, E.

Question 3

Réponse : A, B, C, D.

Question 4

Réponse : A, B, C, D, E.

Question 5

Réponse : B, E.

Question 6

Réponse : A, B, C, D, E.

Question 7

Réponse : A, D, E.

Question 8

Réponse : A, C, E.

Question 9

Réponse : A.

Commentaire : les infiltrations de dérivés cortisonés sont proposées en cas de poussée congestive avec épanchement intra-articulaire.

Question 10

Réponse : A, C, D.

Question 11

Réponse : A, B.

Grille d'évaluation

N°	Réponses	Points
1	C, D	10
2	A, B, C, D, E	10
3	A, B, C, D	10
	B, C	PMZ
4	A, B, C, D, E	10
5	B, E	10
	D	SMZ
6	A, B, C, D, E	5
7	A, D, E	10
8	A, C, E	10
9	A	10
10	A, C, D	10
11	A, B	5
	A	PMZ
	Total	100

Pour aller plus loin

Principaux items abordés :

item 118 : Principales techniques de rééducation et de réadaptation
 item 125 : Arthrose

Fiche de synthèse : voir p. 129.

Cas clinique 37

Question 1

Réponse : A, E.

Question 2

Réponse : D.

Question 3

Réponse : B, C, D, E.

Question 4

Réponse : A, B, C, D, E.

Question 5

Réponse : A, B, D.

Question 6

Réponse : B.

Question 7

Réponse : B, D, E.

Question 8

Réponse : C.

Question 9

Réponse : A, B, C, D, E.

Question 10

Réponse : B.

Grille d'évaluation

N°	Réponses	Points
1	A, E	10
2	D	10
3	B, C, D, E	10
4	A, B, C, D, E	10
5	A, B, D	10
	E	SMZ
6	B	10
7	B, D, E	10
8	C	10
9	A, B, C, D, E	10
10	B	10
	Total	100

*Pour aller plus loin***Principaux items abordés :**

item 124 : Ostéopathies fragilisantes

Fiche de synthèse : voir p. 136.**Cas clinique 38****Question 1**

Réponse : E.

Question 2

Réponse : B, C, E.

Question 3

Réponse : B.

Question 4

Réponse : C.

Question 5

Réponse : A, C, D.

Question 6

Réponse : E.

Question 7

Réponse : B.

Question 8

Réponse : D.

Question 9

Réponse : A, B, C, D.

Question 10

Réponse : A, B, C.

Grille d'évaluation

N°	Réponses	Points
1	E	10
2	B, C, E	10
3	B	10
4	C	10
5	A, C, D	10
6	E	10
7	B	10
8	D	10
9	A, B, C, D	10
10	A, B, C	10
	Total	100

*Pour aller plus loin***Principaux items abordés :**

item 125 : Arthrose

item 194 : Arthropathie microcristalline

item 215 : Pathologie du fer chez l'adulte et l'enfant

Référence :

Prise en charge de l'hémochromatose liée au gène *HFE*. HAS, juillet 2005 (http://www.has-sante.fr/portail/upload/docs/application/pdf/fiche_de_synth_350se_hfe-1_finale.pdf).

Fiche de synthèse : voir p. 137.**Cas clinique 39****Question 1**

Réponse : B, C, E.

Commentaire : recherche d'une douleur fessière lors des manœuvres de mise en tensions des sacro-iliaques :

- à l'appui monopodal, au saut monopodal ;
- à la palpation en pleine fesse (ou manœuvre du trépied en décubitus ventral) ;
- lors des manœuvres de cisaillement des sacro-iliaques ;
- lors du test de Faber (flexion, rotation externe et abduction de hanche).

Question 2

Réponse : A, B, C.

Question 3

Réponse : B, E.

Question 4

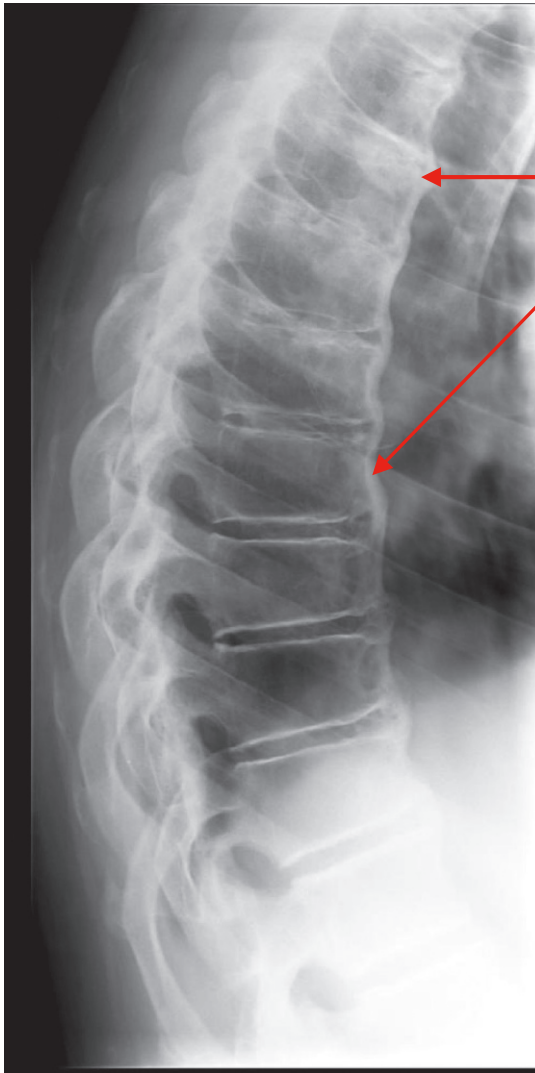
Réponse : B, D.

Question 5

Réponse : B.

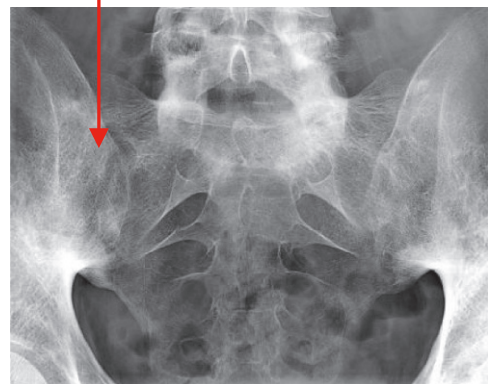
Question 6

Réponse : A, C.

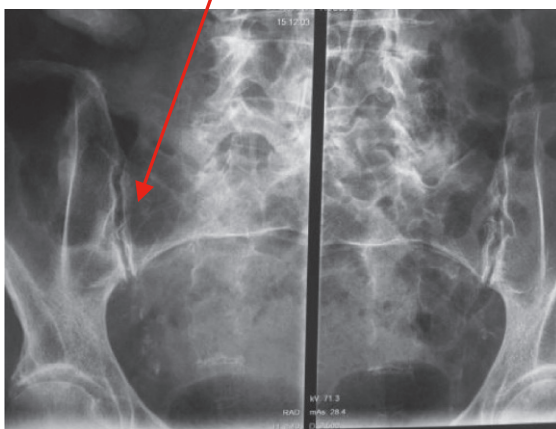


Syndesmophytes

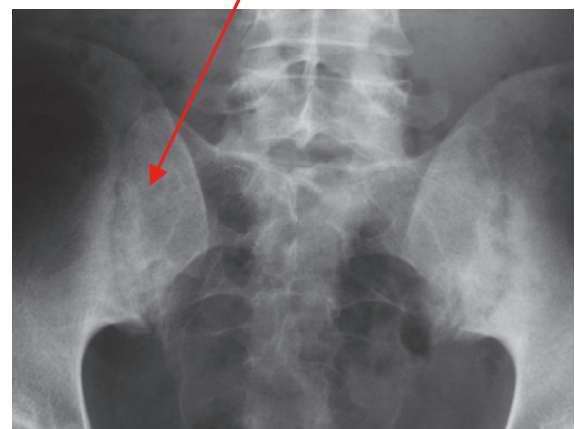
Sacroiliite
de stade 4



Absence
de sacroiliite



Sacroiliite
de stade 3



Question 7

Réponse : A.

Commentaire : association de lésions destructrices et constructrices sur une même articulation ou sur une même région anatomique (main, pied), atteignant les IPD :

- érosions marginales pouvant aller jusqu'à une acro-ostéolyse, arthrite mutilante avec aspect de « plume dans l'encrier » ;
- constructions osseuses souvent exubérantes, parfois ankylosantes ;
- périostite.

Question 8

Réponse : C, D.

Question 9

Réponse : A, B, C, D, E.

Question 10

Réponse : A, B, C, D.

Question 11

Réponse : A, B, C.


Grille d'évaluation

N°	Réponses	Points
1	B, C, E	10
2	A, B, C	10
3	B, E	10
4	B, D	10
5	B	5
6	A, C	10
7	A	10
8	C, D	10
9	A, B, C, D, E	10
10	A, B, C, D	10
11	A, B, C	5
	Total	100

Pour aller plus loin**Principaux items abordés :**

item 193 : Spondylarthrite inflammatoire
 item 179 : Organisation de la médecine du travail.
 Prévention des risques professionnels

Référence :

Wendling D, et al. Recommandations de la Société française de rhumatologie (SFR) pour la prise en charge en pratique courante des malades atteints de spondyloarthrite. Revue du Rhumatisme 2014 ; 81 : 6–15 (
http://sfr.larhumatologie.fr/rc/rhumatologie/nws/News/2014/sfr-20140116-140129-112/src/nws_full-Text/fr/SA%20reco%20SFR%20Rev%20Rhum.pdf).

Fiche de synthèse : voir p. 138 et p. 141.

Cas clinique 40**Question 1**

Réponse : E.

Question 2

Réponse : A.

Question 3

Réponse : B, E.

Question 4

Réponse : A, D, E.

Question 5

Réponse : A, C, E.

Question 6

Réponse : D.

Question 7

Réponse : A.

Question 8

Réponse : D.

Question 9

Réponse : C.

Question 10

Réponse : C.

Question 11

Réponse : A.

Grille d'évaluation

N°	Réponses	Points
1	E	5
2	A	5
3	B, E	10
4	A, D, E	10
5	A, C, E	10
6	D	10
7	A	10
8	D	10
9	C	10
10	C	10
11	A	10
	Total	100

Pour aller plus loin

Principaux items abordés :

item 207 : Sarcoïdose

Fiche de synthèse : voir p. 139.

Cas clinique 41

Question 1

Réponse : C.

Question 2

Réponse : A, B, C, D, E.

Commentaire : épaule douloureuse simple par tendinite du supra-épineux sur conflit sous-acromial :

- épaule douloureuse non traumatique avec mobilités passives et actives normales (mais douloureuses) ;
- signes de conflit sous-acromial : manœuvres de Neer et Yocum douloureuses ;
- souffrance du supra-épineux : manœuvre de Jobe douloureuse mais non déficitaire.

Question 3

Réponse : B, C, D, E.

Question 4

Réponse : B, C.

Commentaire : en cas de suspicion de pathologie de coiffe des rotateurs, des radiographies des épaules de face (trois rotations) et profil doivent être demandées, ainsi qu'une échographie d'épaule. L'échographie permet d'étudier les tendons de la coiffe, de rechercher une bursite sous-acromiale, d'éliminer un épanchement gléno-huméral. L'arthroscanner peut être demandé dans le cadre d'un bilan préopératoire.

Question 5

Réponse : A, C.

Commentaire :

- radiographies d'épaule en cas de tendinite simple de la coiffe :
 - normales ;
 - ± calcifications tendineuses ;
 - ± signes indirects de tendinopathie : densification du tubercule majeur de l'humérus (trochiter) ;
 - ± facteurs favorisant un conflit sous-acromial : débord acromial excessif ou acromion crochu ;
- l'ascension de la tête humérale est un signe de rupture et non de tendinopathie simple.

Question 6

Réponse : A, C, E.

Commentaire :

- traitement médical : antalgiques ; AINS à éviter au vu de l'âge et des antécédents de la patiente ;
- traitement rééducatif avec kinésithérapie bilatérale ;
- traitement infiltratif : infiltration sous-acromiale de dérivés cortisonés.

Question 7

Réponse : A.

Question 8

Réponse : B, C.

Question 9

Réponse : D.

Question 10

Réponse : B, D, E.

Commentaire : l'hypersignal médullaire visible en T2 signe la souffrance médullaire.

Question 11

Réponse : A, C.

Question 12

Réponse : C.

Question 13

Réponse : A.

Question 14

Réponse : A, B, C, E.

Grille d'évaluation

N°	Réponses	Points
1	C	7
2	A, B, C, D, E	7
3	B, C, D, E	7
4	B, C	7
5	A, C	7
6	A, C, E	9
7	A	7
8	B, C	7
9	D	7
10	B, D, E	7
11	A, C	7
12	C	7
13	A	7
14	A, B, C, E	7
	Total	100

Pour aller plus loin

Principaux items abordés :

item 91 : Compression médullaire non traumatique et syndrome de la queue de cheval

item 357 : Lésions péri-articulaires et ligamentaires du genou, de la cheville et de l'épaule

Référence :

Modalités de prise en charge d'une épaule douloureuse chronique non instable chez l'adulte. Recommandations pour la pratique clinique. HAS, avril 2005 (http://www.has-sante.fr/portail/upload/docs/application/pdf/epaule_douloureuse_recos.pdf).

Fiche de synthèse : voir p. 140.

Cas clinique 42**Question 1**

Réponse : B, D.

Question 2

Réponse : A, B, C, D, E.

Question 3

Réponse : A, C, D.

Question 4

Réponse : B, C.

Question 5

Réponse : A, C, D.

Question 6

Réponse : B.

Question 7

Réponse : A, C.

Question 8

Réponse : A, C.

Question 9

Réponse : A, B, C, D, E.

Question 10

Réponse : A, B.

Question 11

Réponse : A, B, D, E.

Question 12

Réponse : A, C.

Question 13

Réponse : A, B, D, E.

Grille d'évaluation

N°	Réponses	Points
1	B, D	5
2	A, B, C, D, E	5
	A, B, C, D, E	PMZ
3	A, C, D	5
	C, D	PMZ
	B	SMZ
4	B, C	10
	B	PMZ
	A	SMZ
5	A, C, D	10
6	B	10
7	A, C	10
	C, E	SMZ
8	A, C	5
9	A, B, C, D, E	10
10	A, B	5
	A, B	PMZ
11	A, B, D, E	5
12	A, C	10
13	A, B, D, E	10
	Total	100

Pour aller plus loin**Principaux items abordés :**

item 304 : Tumeurs des os primitives et secondaires

Fiche de synthèse : voir p. 120.

Fiche de synthèse des cas cliniques 1, 33

Ostéoporose : quel bilan biologique et pourquoi ?

Toute ostéopathie fragilisante n'est pas une ostéoporose.

Devant toute suspicion d'ostéoporose idiopathique, un bilan biologique doit être réalisé pour écarter les autres ostéopathies fragilisantes :

- ostéopathies malignes : métastases osseuses, myélome ;
- trouble de la minéralisation osseuse : ostéomalacie ;
- ostéoporose secondaire, notamment (liste non exhaustive) :
 - à une pathologie endocrinienne : hyperthyroïdie, hyperparathyroïdie primaire, hémochromatose, hypercorticisme, hypogonadisme ;
 - à une malabsorption chronique (maladie coéliqua, etc.) ;
 - à une mastocytose ;
 - à un traitement (par exemple, corticothérapie, anti-aromatases, anti-androgènes).

Il n'y a pas de consensus concernant les examens biologiques à demander systématiquement en première intention, mais on pourrait proposer : NFS, CRP, bilan phosphocalcique sanguin et urinaire, 25(OH)-vitamine D, électrophorèse des protéines sériques avec immunofixation.

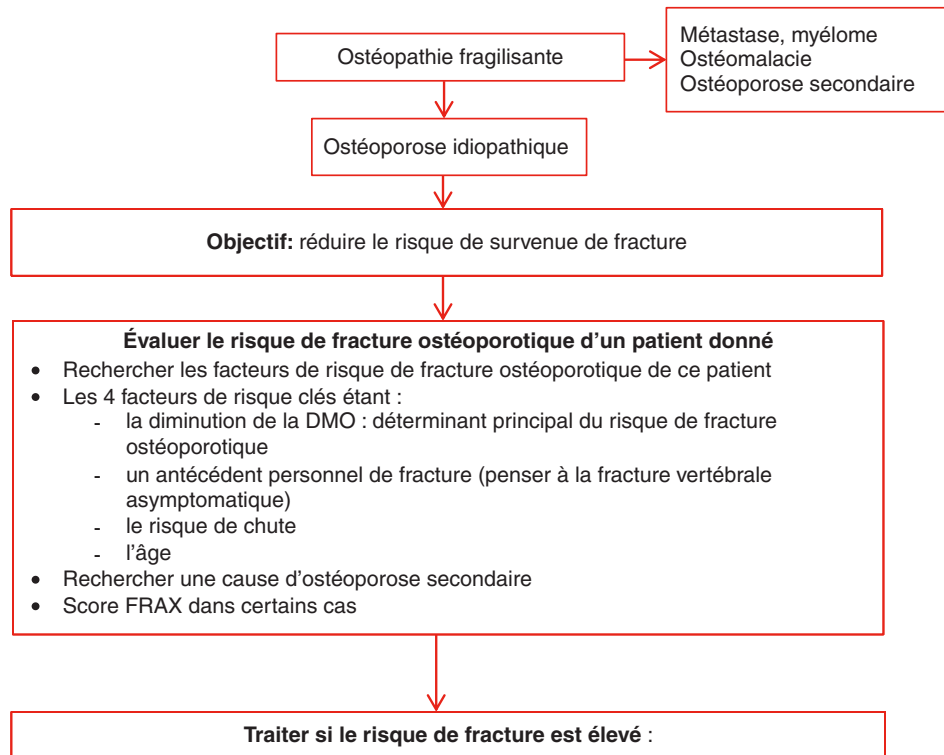
En dehors d'un déficit en vitamine D qui peut se compliquer d'hyperparathyroïdie secondaire, toute anomalie de ce bilan biologique doit faire remettre en cause le diagnostic d'ostéoporose post-ménopausique. Dans un second temps, selon le contexte, ce bilan peut être complété par la recherche d'une pathologie inductrice d'ostéoporose :

- cause endocrinienne : TSH (hyperthyroïdie), PTH (hyperparathyroïdie primaire), coefficient de saturation de la transferrine (hémochromatose), cortisolurie des 24 heures (hypercorticisme), testostéronémie chez l'homme (hypogonadisme) ;
- maladie coéliqua : IgA totales et IgA anti-transglutaminase ;
- mastocytose.

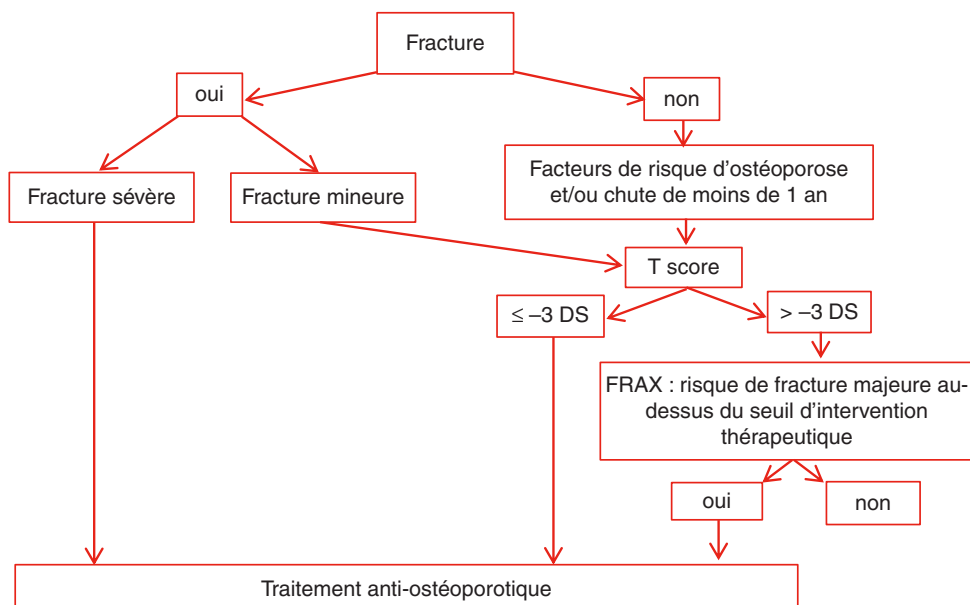
Fiche de synthèse des cas cliniques 1, 4, 29, 33

Ostéoporose post-ménopausique : prise en charge thérapeutique

Qui traiter ?



En pratique en cas d'ostéoporose post-ménopausique:



Comment traiter ?

Mesures hygiéno-diététiques

Elles sont systématiques.

Traitements anti-ostéoporotiques

Indications : cf. *supra*.

Quatre familles thérapeutiques disponibles en cas d'ostéoporose post-ménopausique :

- bisphosphonates :
 - *per os* : alendronate, risédronate ;
 - IV : acide zolédronique (en première intention en cas de fracture de l'extrémité supérieure du fémur) ;
- dénosumab : si échec, intolérance ou contre-indication aux bisphosphonates ;
- tériparatide : si deux fractures vertébrales ;
- raloxifène : pas d'efficacité sur fractures périphériques, donc à ne prescrire que chez les patientes de moins de 70 ans ne présentant aucun ou qu'un seul des trois paramètres suivants : facteur de risque de chute ; antécédent de fracture périphérique ; *T-score* fémoral ≤ -3 DS.

Remarque : le traitement hormonal substitutif de la ménopause n'est plus proposé comme traitement de l'ostéoporose.

Fiche de synthèse des cas cliniques 2, 33

Douleur du membre supérieur

Devant une douleur du membre supérieur

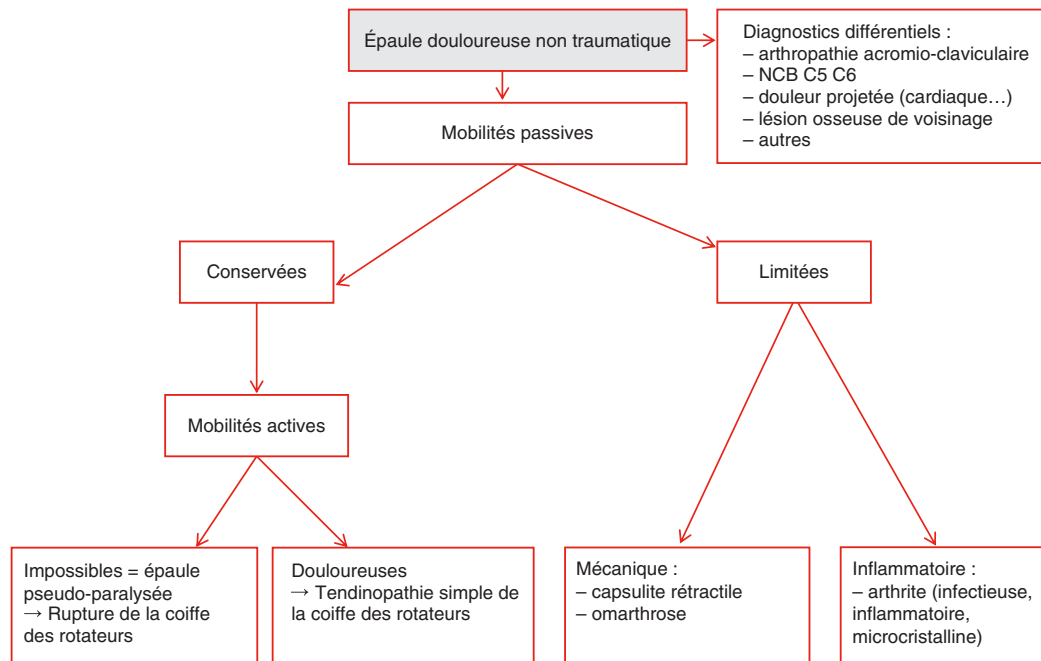
L'examen clinique permet le plus souvent d'orienter vers un diagnostic lésionnel.

- Douleur articulaire : arthrose, arthrite, ostéonécrose, algodystrophie (ou syndrome douloureux régional complexe).
- Douleur péri-articulaire : tendinopathie, pathologie musculaire, capsulite...
- Douleur osseuse : lésion osseuse, fracture...
- Douleur vasculaire : thrombose artérielle ou veineuse, syndrome du défilé thoracobrahcial.
- Douleur neuropathique : plexulaire (syndrome du défilé thoracobrahcial...), radiculaire (névralgie cervicobrahcial...), tronculaire (nerf médian, ulnaire, radial...).
- Douleur projetée : infarctus du myocarde, pathologie pleuropulmonaire, douleur d'origine cervicale...

Devant toute névralgie cervicobrahcial

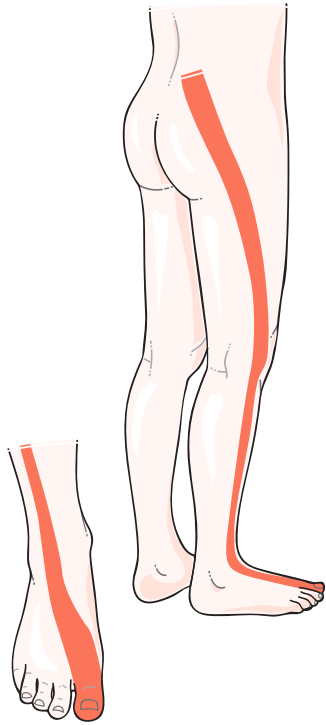
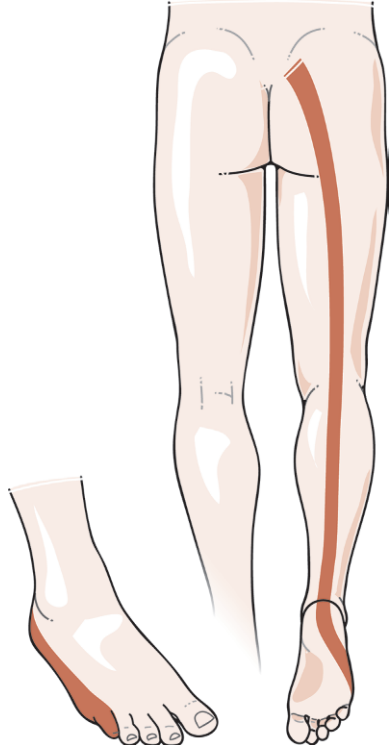
- Rechercher un déficit moteur.
- Distinguer les causes communes (arthrose rachidienne, hernie discale) des causes secondaires (tumoraux, infectieuses...).
- En l'absence d'étiologie rachidienne, savoir rechercher une compression extra-rachidienne (imagerie thoracique) ou une radiculite.

Orientation étiologique devant une épaule douloureuse non traumatique



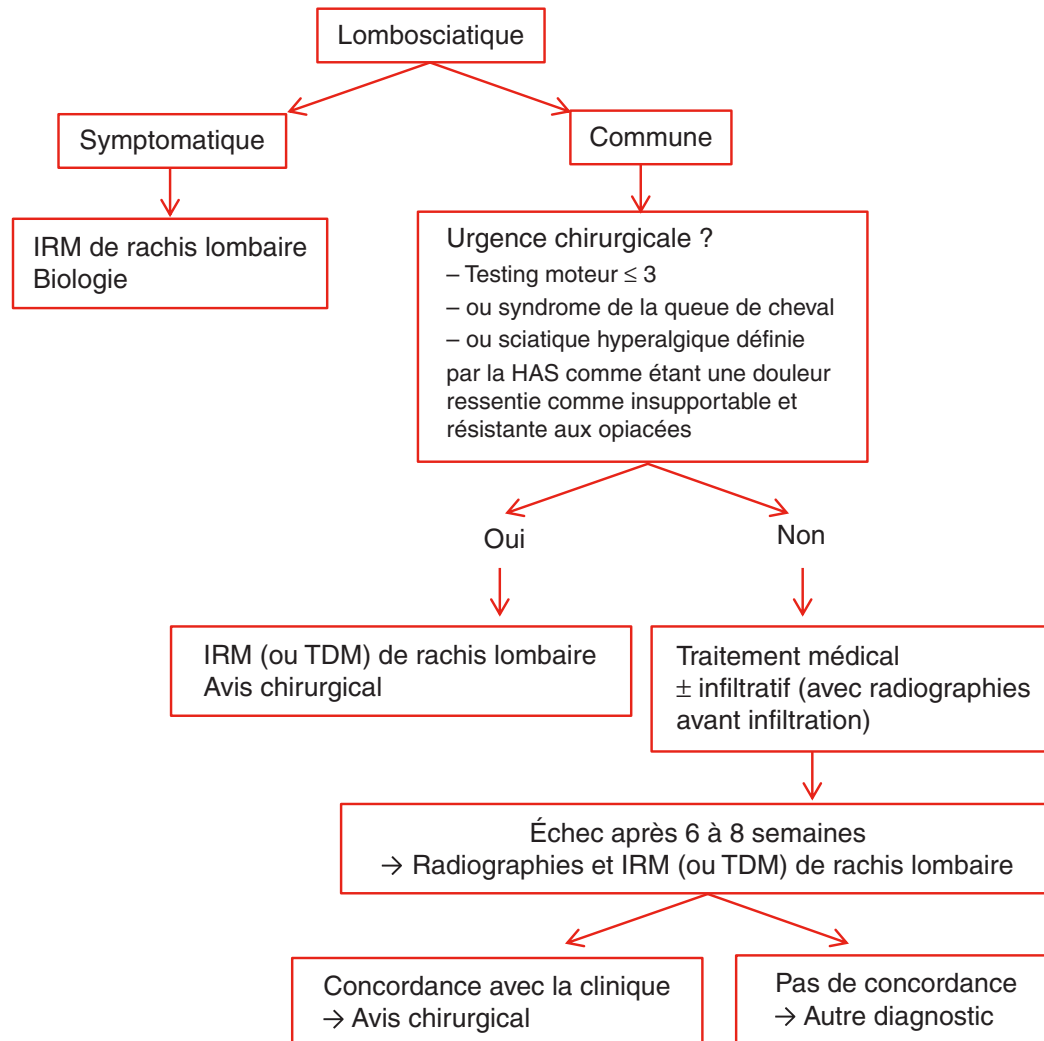
Fiche de synthèse des cas cliniques 3, 6, 9

Lombosciatique

	Lombosciatique L5	Lombosciatique S1
Trajet		
Réflexe ostéotendineux concerné	Aucun	Calcanéen (achilléen)
Chefs musculaires concernés	Releveur de l'hallux Releveur des orteils Releveur du pied Muscles long et court fibulaires (ou péroniers latéraux) Moyen fessier → Marche sur les talons	Triceps sural → Marche sur les pointes

Deux obsessions devant une lombosciatique

1. S'agit-il d'une urgence chirurgicale ?
2. S'agit-il d'une lombosciatique symptomatique (tumeur, infection, fracture) ?

Conduite à tenir devant une lombosciatique évoluant depuis moins de 3 mois

Fiche de synthèse des cas cliniques 4, 12, 25**Conduite à tenir devant une fracture vertébrale**

- Devant toute fracture vertébrale, la question est de savoir s'il s'agit d'une fracture bénigne ou maligne (notamment métastase osseuse ou myélome).
- Plusieurs éléments permettent d'orienter le diagnostic :
 - l'examen clinique : une douleur inflammatoire, d'apparition progressive, d'intensité croissante, associée à une altération de l'état général, chez un patient âgé, aux antécédents néoplasiques, etc. orientent vers la malignité ;
 - le bilan biologique : un syndrome inflammatoire (NFS, VS, CRP), une gammopathie monoclonale ou une hypogammaglobulinémie (EPS), une hypercalcémie orientent vers la malignité ; les paramètres cités font donc systématiquement partie du bilan biologique à réaliser devant une fracture vertébrale sans contexte traumatique ;
 - la sémiologie radiologique : critères de bénignité et malignité d'une fracture vertébrale.

Fracture bénigne	Fracture maligne
En dessous de T5	Au-dessus de T5
Fracture centrale et symétrique sur le cliché de face	Fracture asymétrique sur le cliché de face
Trame osseuse homogène	Trame osseuse hétérogène
Absence de lyse corticale (« signe du puzzle ») Respect du mur postérieur Respect de l'arc postérieur	Ostéolyse corticale Bombement ou rupture du mur postérieur Lyse de l'arc postérieur (lyse pédiculaire : « vertèbre borgne »)
Absence de fuseau paravertébral	Masse paravertébrale

Fiche de synthèse du cas clinique 5

Polyarthrite rhumatoïde

- Polyarthrite rhumatoïde (PR) = rhumatisme destructeur.
- Diagnostic précoce « urgent » pour un traitement précoce (+++).

Diagnostic

- Il repose sur un faisceau d'arguments, notamment :
 - l'absence d'arguments pour un autre rhumatisme inflammatoire ;
 - l'association d'une polyarthrite bilatérale et symétrique (mains, poignets, avant-pieds) depuis plus de 4 semaines et la présence de FR et/ou d'anti-CCP.
- Les critères américains et européens de 2010 de classification de la PR peuvent être utiles (ACR/EULAR 2010) :

Grands principes de prise en charge

- Diagnostic précoce pour traitement précoce.
- Soulager la douleur : traitements symptomatiques : corticothérapie, AINS, antalgiques, infiltrations, rééducation.
- Éviter les destructions articulaires :
 - traitements de fond (+++);
 - suivi rapproché pour optimisation du traitement de fond si besoin.
- Prendre en charge les comorbidités, notamment cardiovasculaires.

Traitements de fond

- Traitements synthétiques (DMARD) :
 - méthotrexate (+++);
 - léflunomide ;
 - sulfasalazine.
- Biothérapies :
 - anti-TNF : infliximab, adalimumab, étanercept, certolizumab, golimumab ;
 - abatacept ;
 - tocilizumab ;
 - rituximab.

En pratique

- Débuter par le méthotrexate s'il n'y a pas de contre-indication.
- Si échec dans les 6 mois :
 - en absence de facteurs de mauvais pronostic : associer un autre DMARD ou changer de DMARD ;
 - si facteurs de mauvais pronostic : ajouter une biothérapie.

Fiche de synthèse des cas cliniques 5, 18**Recommandations sur la prévention et le traitement de l'ostéoporose cortico-induite (SFR, GRIO, 2014)**

Une évaluation du risque de fracture est nécessaire chez tous les patients débutant une corticothérapie par voie orale pour une durée prévisionnelle de plus de 3 mois et ce quelle que soit la dose.

L'évaluation du risque de fracture doit tenir compte des caractéristiques du patient (antécédents fracturaires, autres facteurs de risque de fracture), de la maladie inflammatoire et de la corticothérapie.

Une mesure de la DMO est indiquée en cas de corticothérapie prévue ou poursuivie depuis plus de 3 mois (indiquée quelle que soit la posologie, remboursée si posologie $\geq 7,5$ mg par jour pendant plus de 3 mois).

Prise en charge thérapeutique

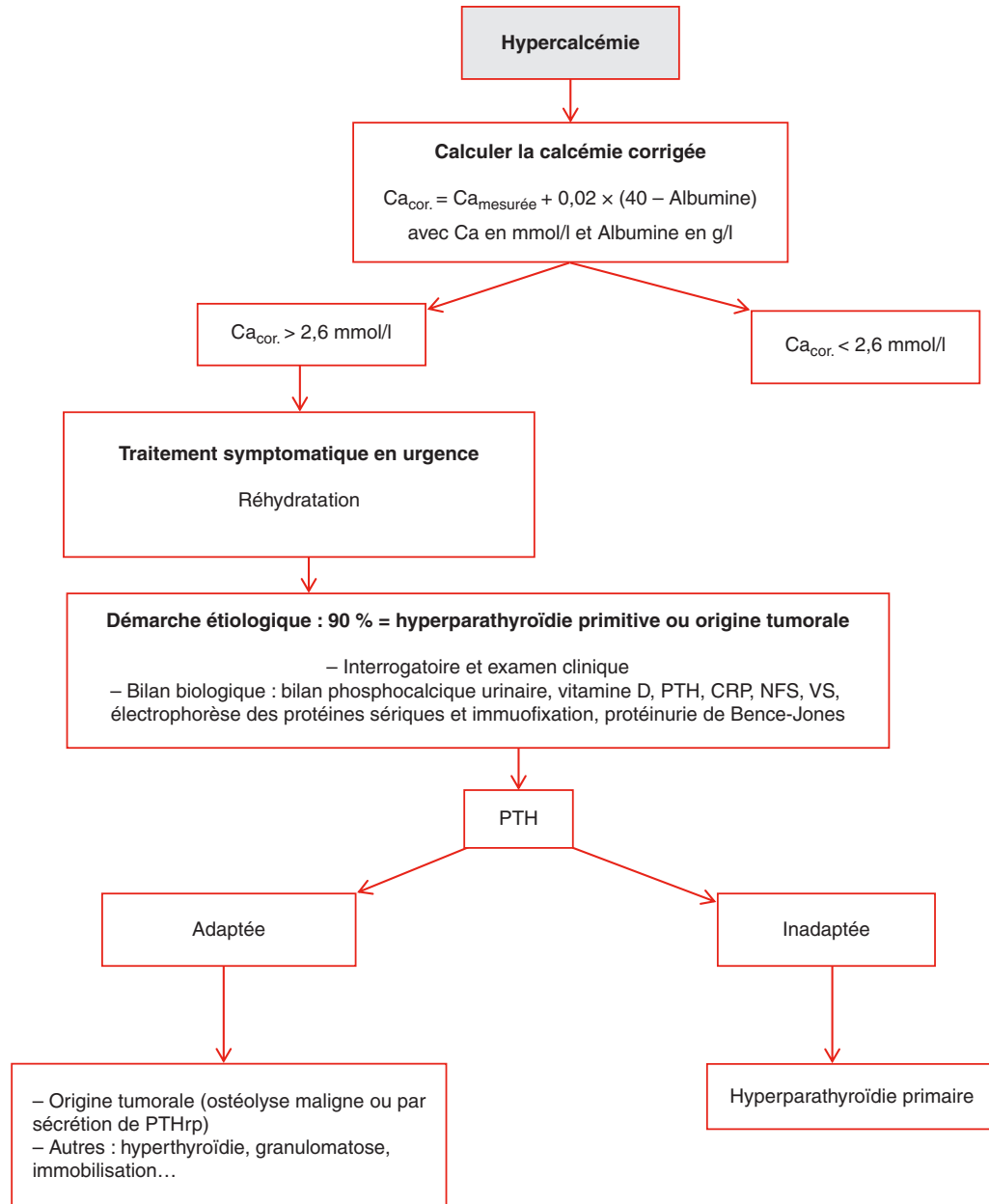
Mesures générales : recherche de la plus faible posologie de glucocorticoïdes, encourager l'activité physique, le sevrage tabagique et éthylique, favoriser des apports suffisants de vitamine D et calcium, prévenir le risque de chute.

Corticothérapie reçue ou prévue depuis plus de 3 mois, indication à un traitement anti-ostéoporotique si :

- âge ≥ 70 ans ;
- femmes ménopausées et hommes de 50 à 70 ans si :
 - corticothérapie $\geq 7,5$ mg par jour pendant au moins 3 mois ;
 - ou antécédent de fracture ;
 - ou $T\text{-score} \leq -2,5$ DS ;
 - dans les autres cas : FRAX et avis spécialisé.
- Femmes non ménopausées et hommes de moins de 50 ans : avis spécialisé.

Fiche de synthèse des cas cliniques 7, 31

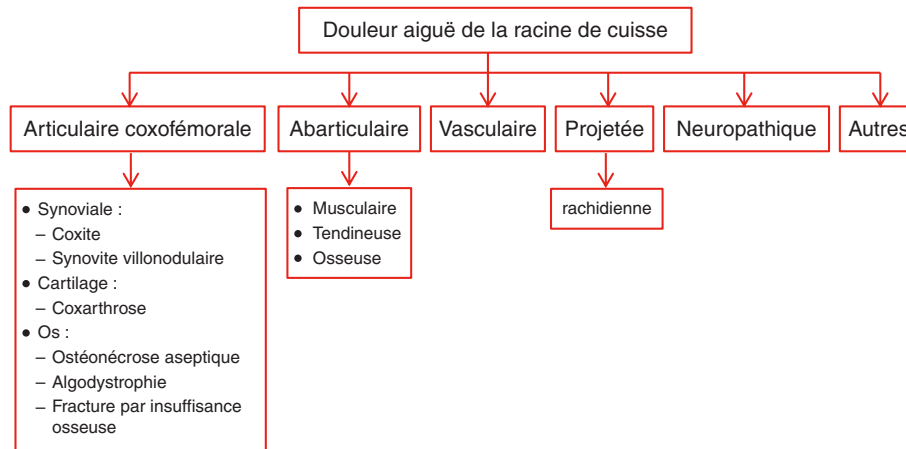
Conduite à tenir devant une hypercalcémie



Fiche de synthèse des cas cliniques 8, 22, 28, 33

Douleur de la racine de la cuisse

Étiologie d'une douleur aiguë de la racine de cuisse



Deux obsessions devant une radiculgie

1. Est-ce urgence chirurgicale ?
2. Est-ce une radiculgie symptomatique (par opposition aux radiculgies communes d'origine rachidienne) ?

Devant toute cruralgie sans compression rachidienne retrouvée

- Remettre en cause le diagnostic : diagnostic différentiel d'une cruralgie.
- Évoquer une méningoradiculite infectieuse (Lyme, VIH, VZV, HSV) ou infiltrative (envahissement méningé tumoral).
- Rechercher une atteinte tronculaire ou radiculaire extra-rachidienne :
 - compression par : hématome ou abcès du psoas ; anévrisme aortique ; envahissement tumoral d'origine digestive, gynécologique, rénale, ganglionnaire ;
 - tumeur nerveuse : neurinome, schwannome.
 - diabète.

Fiche de synthèse des cas cliniques 9, 14, 22, 42

Métastase osseuse, myélome

Devant toute douleur de genou :

examen systématique des hanches pour ne pas méconnaître une douleur projetée.

Syndrome d'impotence clinostatique = pathologie du cotyle (ou acétabulum).

Devant toute radiculalgie :

est-ce une radiculalgie secondaire ?

Prise en charge thérapeutique d'une lésion osseuse secondaire

- Réunion de concertation pluridisciplinaire.
- En attendant l'évaluation du risque fracturaire, décharge si atteinte des membres inférieurs, repos strict au lit si atteinte rachidienne (+++).
- Traitement symptomatique antalgique.
- Bisphosphonates ou dénosumab.
- Discuter une radiothérapie antalgique.
- Discuter une prise en charge chirurgicale : exérèse carcinologique à discuter si localisation unique et selon le type histologique, chirurgie à visée antalgique ou chirurgie stabilisatrice (par exemple, prothèse totale de hanche si lésion de l'extrémité fémorale supérieure à risque fracturaire, ostéosynthèse rachidienne si lésion à risque de compression médullaire...).
- Discuter un geste de radiologie interventionnelle avec ostéoplastie (injection de ciment dans la lésion, sous scanner ou scopie) selon douleur et risque fracturaire.
- Traitement étiologique du cancer primitif.

Fiche de synthèse du cas clinique 10

Orientation diagnostique devant un épanchement intra-articulaire, arthrites réactionnelles

Toujours éliminer une arthrite septique devant une monoarthrite aiguë.

Principaux cadres nosologiques à évoquer devant un épanchement intra-articulaire d'évolution récente

- Inflammatoire :
 - éliminer l'arthrite septique ± endocardite infectieuse (+++);
 - autres arthrites infectieuses bactériennes ou virales ;
 - arthrites microcristallines : goutte ou chondrocalcinose ;
 - arthrites dans le cadre d'un rhumatisme inflammatoire chronique débutant, d'une connectivite ;
 - plus rarement, syndrome paranéoplasique.
- Mécanique : arthrose, ostéonécrose, algodystrophie...

Arthrites réactionnelles

- Arthrites stériles survenant dans le mois suivant une infection bactérienne urétrale (*Chlamydia trachomatis*) ou digestive (*Shigella*, *Yersinia*, *Campylobacter*, *Salmonella*).
- Font partie du groupe des spondyloarthrites.
- Formes cliniques :
 - complète : syndrome de Fiessinger-Leroy-Reiter (triade urétrite, conjonctivite, arthrite) ;
 - incomplète : mono- ou oligoarthrite isolée ou associée à une conjonctivite, urétrite...
- Le liquide articulaire est inflammatoire et stérile.
- Traitement :
 - antibiothérapie uniquement si infection à *Chlamydia trachomatis* ;
 - AINS en première intention ;
 - infiltration locale de dérivés cortisonés en cas d'échec ;
 - si chronicisation : cf. prise en charge d'une spondyloarthrite périphérique articulaire (Fiche de synthèse des cas cliniques 13, 16, 32).

Fiche de synthèse des cas cliniques 11, 17, 19

Spondylodiscite infectieuse

Diagnostic

- La spondylodiscite est une **urgence diagnostique**.
- L'**IRM** est l'examen le plus pertinent : diagnostic précoce, signes de gravité (épidurite, abcès...).
- **Diagnostic microbiologique primordial** :
 - hémocultures ;
 - recherche et prélèvement d'une porte d'entrée ;
 - \pm ponction-biopsie discovertébrale avec hémocultures post-biopsie.
- Penser à rechercher une **endocardite** associée (+++).

Traitement

Repos au lit strict + prévention des complications de décubitus (+++).

Antibiothérapie :

- à ne pas débiter en urgence en probabiliste, *sauf* si sepsis sévère, choc septique, signes neurologiques de gravité ;
- dans la mesure du possible : identifier le micro-organisme responsable avant de débiter une antibiothérapie adaptée (hémocultures \pm ponction-biopsie discovertébrale) ;
- si échec de la documentation microbiologique ou si nécessité d'une antibiothérapie rapide : couverture du staphylocoque et des bacilles Gram-négatifs ;
- durée : 6 à 12 semaines.

Exceptionnelles indications chirurgicales :

- à la phase aiguë : déficit neurologique par compression des structures neurologiques ;
- après la phase aiguë :
 - échec du traitement antibiotique IV ;
 - signes neurologiques en rapport avec une extension endocanalaire de l'infection et/ou avec les déformations locales ;
 - déformation cyphotique importante.

Fiche de synthèse des cas cliniques 13, 16, 32

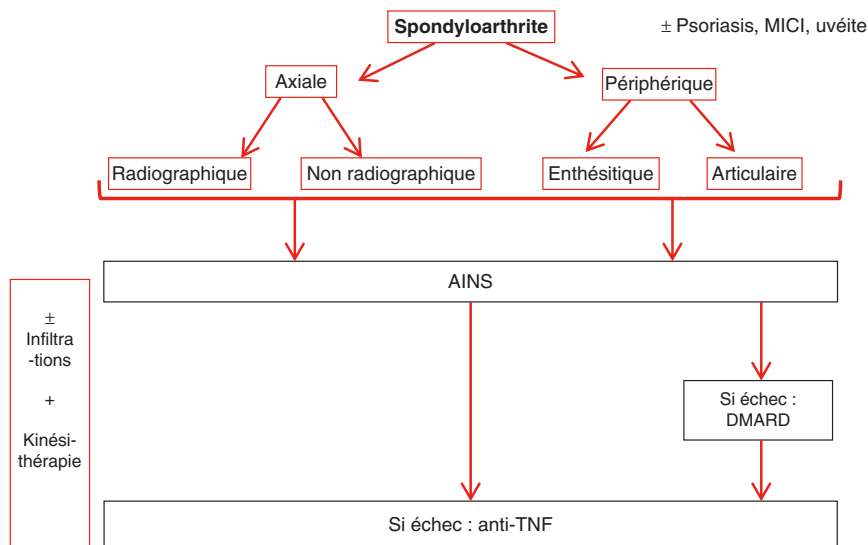
Spondyloarthrite

Évoquer une atteinte sacro-iliaque devant toute sciatalgie postérieure tronquée au genou.

Critères ASAS 2009 de diagnostic des spondyloarthrites (SPA) axiales ou périphériques

Critères ASAS pour les SPA axiales (chez les patients avec lombalgies ≥ 3 mois et âge au début < 45 ans)		
≥ 1 signe de SPA* + sacro-iliite**	ou	HLA-B27 + ≥ 2 signes de SPA*
* Signes de SPA : - Rachialgie inflammatoire - Enthésite - Uvéite - Dactylite - Psoriasis - Maladie de Crohn - Bonne réponse aux AINS - Histoire familiale de SPA - HLA-B27 - CRP élevée		** Inflammation hautement compatible avec une sacro-iliite à l'IRM ou une sacro-iliite radiographique suivant les critères de New York modifiés
Critères ASAS pour les SPA périphériques (chez les patients de moins de 45 ans avec arthrite ou enthésite ou dactylite)		
≥ 1 signe de SPA*	ou	≥ 2 signes complémentaires**
* Signes de SPA : - Psoriasis - Maladie inflammatoire du côlon ou de l'intestin - Infection récente - HLA-B27 - Uvéite - Sacro-iliite radiographique ou IRM		** Signes complémentaires : - Arthrite - Enthésite - Dactylite - Maladie inflammatoire du côlon ou de l'intestin - Antécédents familiaux de SPA

Classification et prise en charge des spondyloarthrites



NB : Le rhumatisme psoriasique appartient au groupe des spondyloarthrites mais s'en distingue par certaines caractéristiques cliniques et radiographiques qui lui sont propres (cf. [Fiche de synthèse du cas clinique 39](#)).

Fiche de synthèse du cas clinique 15

Polyarthrite évoluant depuis moins de 6 semaines

Hypothèses diagnostiques devant un tableau de polyarthralgies ou de polyarthrite depuis moins de 6 semaines

- Polyarthrites infectieuses :
 - virales : hépatites B, C, VIH, parvovirus B19, rubéole, VZV, EBV, CMV ;
 - bactériennes : staphylocoque, streptocoque (penser à rechercher une endocardite infectieuse associée +++), gonocoque, maladie de Lyme, de Whipple.
- Polyarthrites microcristallines (goutte ou chondrocalcinose polyarticulaires).
- Pathologies inflammatoires :
 - rhumatisme inflammatoire débutant : polyarthrite rhumatoïde, spondyloarthrite périphérique... ;
 - vascularite débutante, connectivite débutante (syndrome de Gougerot-Sjögren, lupus, sclérodermie...).
- Plus rarement : syndromes paranéoplasiques.

Examens biologiques systématiques à demander en cas de polyarthrite débutante

- Hémogramme.
- CRP, VS.
- Bilan hépatique.
- Créatininémie, bandelette urinaire (protéinurie, hématurie).
- FR et anti-CCP.
- Anticorps antinucléaires.
- Sérologies virales : hépatites B et C.

Radiographies à demander en cas de suspicion de PR

- Pieds de face et trois quarts (+++).
- Mains et poignets de face.
- Articulations douloureuses.
- Thorax de face.

Fiche de synthèse des cas cliniques 18, 24

Pseudopolyarthrite rhizomélique

Diagnostic

Le diagnostic de pseudopolyarthrite rhizomélique est parfois difficile en raison d'une présentation clinique polymorphe et de l'absence de tests diagnostiques formels. **Le diagnostic est retenu devant un faisceau d'arguments, après élimination des diagnostics différentiels**, et est conforté *a posteriori* devant l'évolution clinique.

La biopsie d'artère temporale :

- doit être réalisée en cas de suspicion d'artérite temporale ;
- ne doit pas retarder la mise en route de la corticothérapie en cas de forte suspicion clinique en raison du risque ophtalmique (la corticothérapie ne perturbe pas l'anatomopathologie si la biopsie est réalisée dans les 2 semaines après le début du traitement).

Principaux diagnostics différentiels

- Autres pathologies inflammatoires : polyarthrite rhumatoïde à début rhizomélique, dermatomyosite, vascularites (plus rares : Takayasu, périartérite noueuse...).
- Rhumatisme microcristallin : chondrocalcinose, apatite.
- Syndrome paranéoplasique à évoquer systématiquement devant un tableau d'arthromyalgies des ceintures et altération de l'état générale chez un sujet âgé.
- Myélome.
- Endocardite infectieuse subaiguë d'Osler.

Traitement

Corticothérapie et mesures associées.

Fiche de synthèse des cas cliniques 19, 20, 28, 32

Goutte

- Penser à rechercher une goutte secondaire.
- Penser à faire le bilan des facteurs de risque cardiovasculaire.
- L'absence de cristaux dans le liquide articulaire n'élimine pas le diagnostic.
- Intérêt de l'échographie pour le diagnostic (aspect en « double contour »).

Traitement de la crise

- Précoce (+++).
- Mesures pharmacologiques : colchicine, parfois AINS ou corticothérapie en cure courte ; si contre-indication, discuter l'infiltration de dérivés cortisonés.
- Mesures non pharmacologiques : repos, glaçage, bonne hydratation.

Traitement de fond hypo-uricémiant

- Indications :
 - crises répétées, goutte compliquée (tophus, arthropathies destructrices, lithiases urinaires, insuffisance rénale) ;
 - parfois dès la première crise, selon terrain et notamment si âge de moins de 40 ans, hyperuricémie > 80 mg/l, comorbidités cardiovasculaires associées.
- Allopurinol ou febuxostat.
- Modalités : à vie, à débiter à distance de la crise, en association à la colchicine en prévention des récives, en association aux règles hygiéno-diététiques (++) .
- Objectif : uricémie < 60 mg/l.
- Penser à interrompre les traitements hyper-uricémiants si possible.

Fiche de synthèse du cas clinique 21

Canal lombaire rétréci

- Étiologie des claudications des membres inférieurs :
 - claudication vasculaire : douloureuse, avec douleurs à type de crampes bilatérales distales (artériopathie obstructive des membres inférieurs) ;
 - claudication radiculaire : douloureuse, avec douleurs pluriradiculaires (canal lombaire rétréci) ;
 - claudication médullaire : indolore.
- Distinguer le canal lombaire « étroit », d'origine congénitale, du canal lombaire « rétréci », d'origine acquise.
- Canal lombaire rétréci le plus souvent d'origine plurifactorielle :
 - protrusion discale ;
 - ostéophytose articulaire postérieure ;
 - hypertrophie des ligaments jaunes.
- **Diamètre du canal lombaire diminué en lordose, et donc particulièrement en position debout**, d'où :
 - l'apparition des symptômes en position debout et lors de la marche (claudication pluriradiculaire douloureuse) ;
 - la diminution des symptômes lors de l'antéflexion du tronc (signe du Caddie) ;
 - l'importance du travail de kinésithérapie en délordose.
- Évolution sur un mode chronique avec possibles décompensations aiguës.
- **Traitement** :
 - médical ;
 - infiltratif ;
 - rééducation ;
 - si échec : discuter une chirurgie rachidienne.
- **Attention au terrain associé** : fréquence d'association avec une cervicarthrose compliquée de myélopathie cervicarthrosique. En cas de canal lombaire rétréci, tout syndrome pyramidal doit faire rechercher une myélopathie cervicarthrosique — dont la prise en charge chirurgicale sera prioritaire par rapport à celle du canal lombaire rétréci (cf. [Fiche de synthèse du cas clinique 41](#)).

Fiche de synthèse des cas cliniques 23, 26

Syndrome douloureux régional complexe (SDRC)

- **Diagnostic clinique.**
- **Examens complémentaires** pour éliminer les diagnostics différentiels et rechercher une étiologie (par exemple, fracture de fatigue compliquée d'algodystrophie, pathologie pulmonaire...).
- **À la phase aiguë, pas de consensus pour la prise en charge** ; mais on peut proposer en première intention :
 - prise en charge rééducative avec kinésithérapie précoce (+++) : entretien des amplitudes articulaires, physiothérapie antalgique... ;
 - prise en charge antalgique : antalgiques simples ; pas de consensus pour les autres molécules car peu de données validant leur efficacité (bisphosphonates, corticothérapie en cure courte...) ;
 - prise en charge des douleurs neuropathiques : molécules à visée antineuropathique, neurostimulation transcutanée...

Fiche de synthèse des cas cliniques 23, 36

Gonarthrose

- **Examen systématique de la hanche devant toute douleur de genou** (++).
- **Bilan radiologique** devant une suspicion de gonarthrose :
 - clichés bilatéraux et comparatifs ;
 - genoux de face en charge, « en schuss », de profil, incidence fémoropatellaire ;
 - ± radiographies de bassin et hanche.
- Connaître les signes radiologiques en cas de gonarthrose et savoir préciser sur quel compartiment prédomine l'atteinte (uni-, bi-, tricompartmentale : fémorotibiale médial ou latéral, fémoropatellaire).
- **Mesures pharmacologiques** de la prise en charge d'une gonarthrose :
 - antalgiques ;
 - AINS si besoin en cures courtes ;
 - infiltrations de dérivés cortisonés si épanchement ;
 - viscosupplémentation (injection intra-articulaire d'acide hyaluronique) en l'absence d'épanchement ;
 - les antiarthrosiques d'action lente ne sont plus remboursés ni recommandés.
- **Mesures non pharmacologiques** de la prise en charge d'une gonarthrose :
 - réduction pondérale en cas de surpoids (+++) ;
 - kinésithérapie et épargne articulaire.

Fiche de synthèse du cas clinique 25

Ostéonécrose aseptique de tête fémorale

- **Devant une douleur de hanche mécanique à radiographies normales, réaliser une IRM** de hanche à la recherche d'une ostéonécrose aseptique de tête fémorale, d'une algodystrophie, d'une fracture par insuffisance osseuse.
- **Ostéonécrose aseptique de tête fémorale :**
 - diagnostic iconographique (radiographies de hanche de face et profil souvent normales au stade précoce, donc IRM +++);
 - bilan étiologique : interrogatoire et examen clinique + bilan biologique (hypertriglycémie ± autres examens biologiques selon les signes d'orientation clinique) ;
 - prise en charge : antalgiques, décharge à visée antalgique ± prise en charge chirurgicale.

Fiche de synthèse du cas clinique 26

Syndrome du canal carpien

- **Diagnostic clinique.**
- **Principaux diagnostics différentiels :**
 - atteinte radiculaire C6, C7 ;
 - atteinte plexique ;
 - myélopathie cervicarthrosique ;
 - neuropathie périphérique ;
 - compression du nerf médian en amont du canal carpien (rare) ;
 - compression du nerf ulnaire ;
 - acrosyndromes vasculaires.
- **Signes de gravité :** déficit moteur et amyotrophie.
- **Bilan :**
 - pas de recommandations quant à la réalisation systématique d'un bilan complémentaire, bilan guidé par l'examen clinique ;
 - EMG non systématique (utile surtout en préopératoire) ;
 - radiographie de poignet à la recherche d'une cause favorisante ;
 - biologie : TSH, glycémie à jeun selon le contexte.
- **Diagnostic étiologique :**
 - idiopathique le plus souvent ;
 - causes post-traumatiques (cal vicieux) ;
 - causes microtraumatiques (vibrations ou mouvements répétés) ;
 - causes endocriniennes : hypothyroïdie, grossesse, diabète, acromégalie ;
 - synovites inflammatoires (polyarthrite rhumatoïde notamment), infectieuses, microcristallines ;
 - compression d'origine tumorale.
- **Prise en charge :**
 - étiologique si possible ;
 - orthèse de repos ;
 - infiltrations ;
 - chirurgicale si échec ou signes de gravité.

Fiche de synthèse du cas clinique 27

Scoliose évolutive de l'enfant

- La scoliose est une déformation rachidienne dans les trois plans de l'espace, non réductible.
- Elle est à différencier de l'attitude scoliotique qui est une déformation uniquement frontale de la colonne vertébrale.
- 75 % des scolioses sont idiopathiques ; 25 % sont secondaires à des pathologies neuromusculaires, à des maladies de système ou sont congénitales.
- Son **dépistage** est essentiel et recommandé une fois par an chez l'enfant.
- Elle est diagnostiquée cliniquement devant la présence d'une **gibbosité** et confirmée par une **radiographie de rachis en totalité debout de face montrant un angle de courbure** (ou angle de Cobb) **supérieur ou égal à 10° et une rotation des vertèbres**.
- C'est une pathologie **grave**, pouvant avoir un retentissement respiratoire, cardiaque, neurologique, psychologique, esthétique.
- **Toute scoliose présente un risque d'aggravation pendant la croissance**, aggravation d'autant plus importante que la vitesse de croissance est rapide (période pubertaire) : elle nécessite donc une surveillance rapprochée clinique et radiologique.
- **La prise en charge est multidisciplinaire ; l'objectif est d'éviter l'aggravation de la scoliose**. Elle doit comporter une éducation du malade et de sa famille, des règles hygiéno-diététiques (favoriser le sport, la lutte contre le surpoids). Un traitement orthopédique avec port d'un corset peut être proposé, en association à une kinésithérapie. En cas d'échec du traitement orthopédique, en cas d'angulations sévères, en cas d'évolutivité persistante, une prise en charge chirurgicale peut se discuter.

Fiche de synthèse du cas clinique 30

Lombalgies chroniques

Devant une lombalgie commune aiguë ou subaiguë, **savoir identifier les facteurs de risque de chronicisation pour limiter le passage à la chronicité** (++).

Lombalgie chronique : douleur habituelle de la région lombaire évoluant depuis plus de 3 mois ± irradiation à la fesse, parfois à la face postérieure de la cuisse.

Évaluation initiale

Nécessitant parfois plusieurs consultations :

- éliminer une cause de lombalgie secondaire (inflammatoire, tumorale, infectieuse, traumatique) ;
- évaluation de la douleur (EVA) ;
- évaluation du retentissement fonctionnel (échelles EIFEL), professionnel ;
- évaluation de la composante anxieuse ou dépressive ;
- radiographies de rachis lombaire (face et profil, éventuellement de trois quarts) ;
- si pas de doute quant à une cause secondaire, aucun autre examen n'est nécessaire ;
- il n'est pas recommandé de réaliser d'autres examens dans l'année qui suit la réalisation des premiers sauf devant une évolution des symptômes.

Proposition de stratégie thérapeutique dans la lombalgie chronique (HAS, 2000)

- Prise en charge précoce et pluridisciplinaire.
- Prise en charge de la douleur :
 - antalgiques de palier 1, voire 2 ; pas d'antalgiques de palier 3 ;
 - pas de corticothérapie par voie orale ;
 - peuvent être proposés, selon l'expérience de chacun : manipulations, infiltrations de dérivés cortisonés, thermalisme ;
 - pas d'indication chirurgicale (ou très exceptionnellement) ;
 - en cas de poussée subaiguë : AINS, myorelaxants, massages, acupuncture.
- Restaurer la fonction :
 - place centrale de la rééducation (++) ;
 - kinésithérapie précoce active, balnéothérapie, ergothérapie, apprentissage d'auto-exercices, activité physique.
- Accompagnement psychologique :
 - rechercher et traiter une anxiété, une dépression ;
 - évaluer le retentissement social, familial.
- Réinsertion professionnelle : prise en charge précoce en médecine du travail.

Fiche de synthèse du cas clinique 34

Arthrite septique (hors infections de prothèses)

- Importance de la **documentation microbiologique** (++) : ponction articulaire et hémocultures.
- Penser systématiquement à une éventuelle **endocardite infectieuse** associée.
- En l'absence de signes de gravité : documentation microbiologique indispensable avant de débiter l'antibiothérapie (principaux pyogènes : staphylocoque, streptocoque).
- **Pronostic fonctionnel** (destruction articulaire avec arthrose précoce) \pm **vital** (sepsis sévère).
- Prise en charge thérapeutique :
 - pluridisciplinaire ;
 - antibiothérapie bactéricide à bonne diffusion intraosseuse, 4 à 6 semaines ;
 - ponction-lavage \pm drainage à discuter ;
 - immobilisation en position de fonction à la phase initiale ;
 - rééducation : mobilisation passive sans appui dès disparition des signes locaux, puis remise en charge progressive.

Fiche de synthèse du cas clinique 35**Polyarthrite rhumatoïde : atteintes pulmonaires, cardiovasculaires, amylose****Polyarthrite rhumatoïde et atteinte pulmonaire**

- Atteintes spécifiques pouvant survenir à tout moment de l'évolution de la maladie, parfois même être inaugurales : pleurésie rhumatoïde, fibrose pulmonaire interstitielle diffuse, nodules pulmonaires rhumatoïdes.
- Infections pleuropulmonaires fréquentes sur ce terrain immunodéprimé.
- Pneumopathies médicamenteuses.

Méthotrexate et atteinte pulmonaire

- Éliminer une pneumopathie interstitielle hypoxémiante immunoallergique.
- À évoquer devant une toux sèche avec dyspnée et fièvre.
- Radiographie thoracique et scanner en coupes fines : syndrome interstitiel bilatéral.
- Lavage bronchoalvéolaire indispensable pour éliminer les diagnostics différentiels, notamment les atteintes infectieuses.
- Traitement : arrêt du méthotrexate, discuter une corticothérapie en bolus.

Amylose et polyarthrite rhumatoïde

- Il s'agit d'une amylose AA dite secondaire.
- Atteinte clinique rare, le plus souvent atteinte rénale (protéinurie, syndrome néphrotique).
- Diagnostic : anatomopathologique.
- La polyarthrite rhumatoïde est l'étiologie d'amylose AA la plus fréquente en France.

Polyarthrite rhumatoïde et risque cardiovasculaire

- Le risque cardiovasculaire de la polyarthrite rhumatoïde est le premier facteur de mortalité de cette pathologie (++).
- La polyarthrite rhumatoïde est un facteur de risque indépendant, au même titre que le diabète par exemple.
- Importance d'un dépistage annuel des autres facteurs de risque cardiovasculaire.

Fiche de synthèse du cas clinique 37

Ostéomalacie

- Trouble de la minéralisation de la matrice osseuse nouvellement formée : « os mou ».
- Causes multiples :
 - carence en vitamine D et/ou en calcium, nécessaires à la minéralisation ;
 - plus rarement liée à une hypophosphorémie ou à une altération locale du processus de minéralisation.
- Clinique :
 - douleurs osseuses diffuses ;
 - déformations ;
 - fractures ;
 - signes cliniques d'hypocalcémie.
- Radiographies :
 - vertèbres biconcaves multiples ;
 - hypertransparence osseuse ;
 - stries de Looser-Milkman (très caractéristiques : bandes radiotransparentes bordées d'ostéocondensation perpendiculaires à la corticale).
- DMO effondrée.
- Seule la biopsie osseuse permet un diagnostic formel : analyse histomorphométrique après double marquage du front de minéralisation par la tétracycline → augmentation du tissu ostéoïde avec retard de minéralisation.
- Biologie en cas d'ostéomalacie carencielle :
 - carence en vitamine D ;
 - hypocalcémie, hypocalciurie ;
 - élévation de la PTH ;
 - hypophosphatémie et diminution du taux de réabsorption du phosphore ;
 - élévation des phosphatases alcalines.
- Traitement d'une ostéomalacie carencielle : supplémentation en vitamine D et en calcium.

Fiche de synthèse du cas clinique 38**Hémochromatose et rhumatologie**

- Manifestations ostéoarticulaires au cours de l'hémochromatose :
 - fréquentes ;
 - constituant souvent les premières manifestations cliniques de la maladie, mais souvent méconnues (retard diagnostique) ;
 - diverses.
- Arthropathies chroniques le plus souvent mécaniques, mono-, oligo- ou polyarticulaire.
- En cas d'arthrose de cheville sans contexte traumatique antérieur, rechercher une cause d'arthrose secondaire, notamment une hémochromatose :
 - chondrocalcinose secondaire ;
 - ostéopathie fragilisante (multifactorielle : cirrhose, hypogonadisme, toxicité du fer).

Chondrocalcinose

- Savoir rechercher les causes secondaires (notamment hyperparathyroïdie primaire, hémochromatose).
- Connaître les signes radiologiques.

Fiche de synthèse du cas clinique 39

Rhumatisme psoriasique

- Le rhumatisme psoriasique appartient au groupe des spondyloarthrites, mais s'en distingue par des caractéristiques cliniques et radiographiques particulières.
- Il est caractérisé par un grand polymorphisme clinique → cinq présentations cliniques habituelles (mais d'autres tableaux sont décrits) notamment avec atteinte des enthèses, ou des sacro-iliaques :
 - atteinte des interphalangiennes distales aux doigts et aux orteils ;
 - mono- ou oligoarthrites asymétriques ;
 - polyarthrites séronégatives (symétriques ou asymétriques) ;
 - formes axiales : spondyloarthrite psoriasique ;
 - formes sévères avec arthrites mutilantes des mains et pieds.
- Savoir rechercher un **psoriasis** ou un **antécédent familial de psoriasis** (++).
- Caractéristiques radiographiques : atteintes asymétriques, destructrices et constructrices sur une même articulation.

Prise en charge

- Efficacité recherchée sur les manifestations cutanées et rhumatologiques.
- Traitements symptomatiques.
- Traitements de fond :
 - stratégie thérapeutique : suivi rapproché et adaptations thérapeutiques régulières pour limiter les atteintes destructrices (comme dans la polyarthrite rhumatoïde) ;
 - DMARD : méthotrexate (efficace sur le psoriasis), léflunomide (partiellement efficace sur le psoriasis), sulfasalazine ;
 - anti-TNF : efficacité sur les manifestations cutanées et rhumatologiques ; ils ralentissent la progression des lésions radiographiques articulaires.
- **Il faut savoir dépister et prendre en charge les comorbidités associées**, notamment cardiovasculaires (++ : syndrome métabolique).

Fiche de synthèse du cas clinique 40**Sarcoïdose et rhumatologie****Devant une bi-arthrite de cheville, deux hypothèses principales : sarcoïdose et spondyloarthrite.**

Spondyloarthrite : cf. [Fiche de synthèse des cas cliniques 13, 16, 32](#).

Sarcoïdose :

- manifestations rhumatologiques de la sarcoïdose :
 - syndrome de Löfgren (++) ;
 - mono- ou oligoarthrites aiguës moins fréquentes ;
 - rares ostéites ;
- le diagnostic de certitude repose sur la mise en évidence du granulome épithélioïde et géantocellulaire sans nécrose caséuse (biopsie des glandes salivaires accessoires, de sarcoïdes, bronchiques ou transbronchiques, etc.) ;
- traitement non systématique ;
- si atteintes articulaires : AINS, corticothérapie *per os* exceptionnelle.

Fiche de synthèse du cas clinique 41

Orientation étiologique devant épaule douloureuse non traumatique

Cf. Fiche de synthèse du cas clinique 2.

Myélopathie cervicoarthrosique

Myélopathie cervicoarthrosique

- Souffrance chronique de la moelle spinale cervicale.
- Liée à la diminution progressive du diamètre du canal rachidien cervical par une arthrose cervicale.
- Symptômes d'aggravation progressive.
- Parfois décompensation brutale suite à un traumatisme (aggravation neurologique brutale suite à une chute par exemple).
- Tableau de claudication médullaire avec syndrome tétrapyramidal.
- Parfois :
 - tableau radiculaire aux membres supérieurs ;
 - troubles sensitifs ou sphinctériens ;
- traitement médical : repos (minerve), antalgiques ;
- traitement chirurgical à discuter.

Fiche de synthèse des cas cliniques 5, 13, 35, 39**Biothérapies en rhumatologie****Principales biothérapies disponibles pour les rhumatismes inflammatoires**

- Anti-TNF : infliximab, étanercept, adalimumab, certolizumab, golimumab.
- Anti-lymphocytes B (anti-CD20) : rituximab.
- Anti-lymphocytes T (inhibiteur de la coactivation des lymphocytes T) : abatacept.
- Anti-récepteur de l'IL-6 : tocilizumab.

Principaux effets secondaires

- Risque infectieux :
 - dépistage d'une infection préexistante avant l'introduction de la biothérapie ;
 - examen clinique à la recherche d'un point d'appel infectieux ;
 - radiographie de thorax + IDR ou Quantiféron® ou TBSpot® : tuberculose latente (ou maladie) ;
 - sérologies hépatites B, C, VIH ;
 - soins dentaires avant la biothérapie, puis suivi régulier au cours du traitement ;
 - mise à jour vaccinale, en incluant la vaccination antipneumococcique et antigrippale ;
 - éducation du patient : interrompre transitoirement le traitement si survenue d'une infection bactérienne.
- Surrisque de cancers cutanés non mélaniques : évaluation cutanée initiale puis régulière.
- Cytopénies et hépatotoxicité : surveillance régulière de l'hémogramme et du bilan hépatique.
- Cas particuliers :
 - tocilizumab : surveillance régulière du bilan lipidique ;
 - rituximab : dosage pondéral des immunoglobulines régulier.
- Immunogénicité : apparition d'anticorps anti-biomédicaments réduisant l'efficacité de la biothérapie.

This page intentionally left blank

CHAPITRE 4

QRM corrigés

QRM 1

Réponse : A, C, E.

QRM 2

Réponse : A, C, D.

QRM 3

Réponse : C.

QRM 4

Réponse : A, C, D, E.

QRM 5

Réponse : A, B, C, D, E, F.

QRM 6

Réponse : C.

QRM 7

Réponse : A, C, D.

QRM 8

Réponse : A, B, C, D.

QRM 9

Réponse : C.

QRM 10

Réponse : A, B, D.

QRM 11

Réponse : A, B, C, D.

QRM 12

Réponse : A, C.

QRM 13

Réponse : A, B, D.

QRM 14

Réponse : A, B, D.

QRM 15

Réponse : A, B, E.

QRM 16

Réponse : B.

QRM 17

Réponse : C, D.

QRM 18

Réponse : A, C, D, E, G.

QRM 19

Réponse : A, B, C, D.

QRM 20

Réponse : A, B.

QRM 21

Réponse : B, C, D.

QRM 22

Réponse : B, D, E.

QRM 23

Réponse : B, D.

QRM 24

Réponse : B.

QRM 25

Réponse : C, F.

QRM 26

Réponse : A, B, C, D, E.

QRM 27

Réponse : B, C.

QRM 28

Réponse : A, B, D, E.

QRM 29

Réponse : A.

QRM 30

Réponse : B, D.

QRM 31

Réponse : A, B, C.

QRM 32

Réponse : A, B, C, D.

QRM 33

Réponse : A, B.

QRM 34

Réponse : A, D, E.

QRM 35

Réponse : A, B, E.

Elsevier Masson S.A.S
65, rue Camille-Desmoulins
92442 Issy-les-Moulineaux Cedex
Dépôt Légal : septembre 2016

Composition : SPI

Imprimé en Italie par Printer Trento

This page intentionally left blank